

## ВЗЯТИЕ КОСТНОГО ТРАНСПЛАНТАТА: БОЛЬШЕБЕРЦОВАЯ И МАЛОБЕРЦОВАЯ КОСТИ, ГРЕБЕНЬ ПОДВЗДОШНОЙ КОСТИ

Эндрю Х. Креншоу-младший,  
Г. Эндрю Мерфи

ХИРУРГИЧЕСКАЯ  
ТЕХНИКА

1

### ВЗЯТИЕ ТРАНСПЛАНТАТА ИЗ БОЛЬШЕБЕРЦОВОЙ КОСТИ

- Для уменьшения объема кровопотери при взятии трансплантата из большеберцовой кости следует использовать турникет (желательно пневматический). После изъятия трансплантата из костного ложа без нарушения стерильности турникет может быть ослаблен.
- Выполняют слегка изогнутый продольный разрез кожи по передневнутренней поверхности большеберцовой кости так, чтобы избежать формирования болезненного послеоперационного рубца в проекции ее гребня.
- Без разведения краев раны надкостницу рассекают до кости.
- Распатором надкостницу отделяют от кости и отводят в стороны таким образом, чтобы обнажить всю переднюю поверхность большеберцовой кости, от гребня до медиального края. Для лучшего доступа к кости надкостницу рассекают в поперечном направлении в верхнем и нижнем углах раны. Таким образом, разрез надкостницы будет иметь форму буквы *I*.
- Из-за формы большеберцовой кости проксимальная часть трансплантата шире дистальной. Это уравнивает прочность трансплантата, так как кортикальный слой тоньше в проксимальном отделе. В кости просверливают отверстия, которые будут углами будущего трансплантата (рис. 1.1).
- Осциллирующей пилой, расположив ее лезвие под углом, пропиливают кортикальный слой, при этом спил не должен затрагивать передний и медиальный края большеберцовой кости. Линия резекции не должна выходить за края ранее просверленных отверстий, особенно в поперечном направлении, так как зарубки снижают прочность кости и в дальнейшем могут привести к ее перелому. Особенно это относится к дистальному отделу трансплантата.
- В момент изъятия из ложа ассистенту необходимо дополнительно фиксировать трансплантат, чтобы не уронить его на пол.
- Перед тем как приступить к ушиванию раны, кюреткой из проксимального конца раны выскабливают губчатую кость.
- Очень важно при этом не повредить суставную поверхность большеберцовой кости или, если операцию проводят ребенку, зону роста.

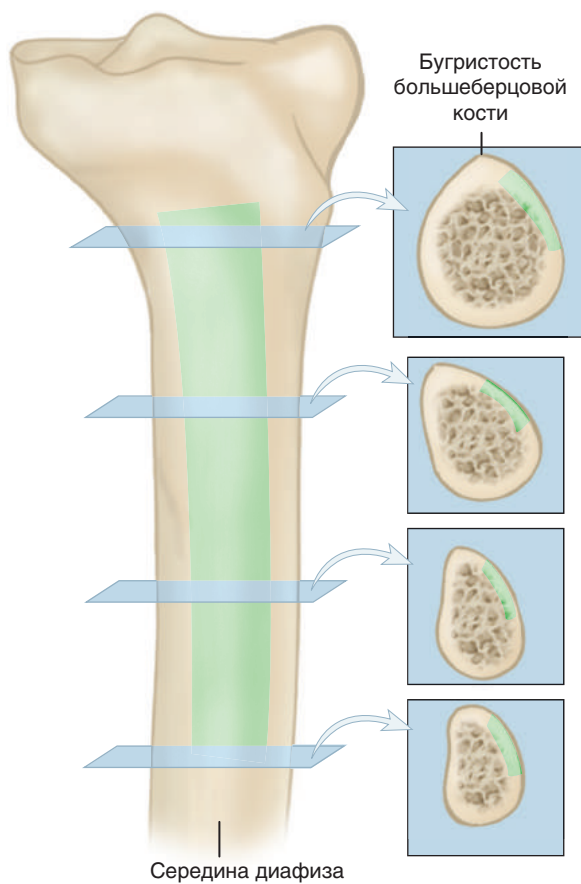


Рис. 1.1

- Надкостница у детей относительно толстая, поэтому ее можно ушивать отдельным слоем. У взрослых надкостница зачастую истончена, поэтому результат ее ушивания может быть неудовлетворительным. Ушивать надкостницу и расположенные глубоко под кожей ткани рекомендуется единым блоком.
- Если трансплантат был правильно изъят из кости, требуется его минимальное моделирование перед использованием. Авторы предпочитают удалять эндостальный слой трансплантата по следующим причинам: 1) трансплантат можно укладывать на кость эндостальной стороной; 2) шероховатая и неровная эндостальная поверхность должна быть удалена для лучшего контакта трансплантата с костью.

### ВЗЯТИЕ ТРАНСПЛАНТАТА ИЗ МАЛОБЕРЦОВОЙ КОСТИ

При взятии трансплантата из малоберцовой кости необходимо придерживаться трех основных правил: 1) малоберцовый нерв не должен быть поврежден; 2) дистальную четверть малоберцовой кости следует оставлять интактной для сохранения стабильности голеностопного сустава; 3) малоберцовые мышцы не должны быть рассечены (рис. 1.2).

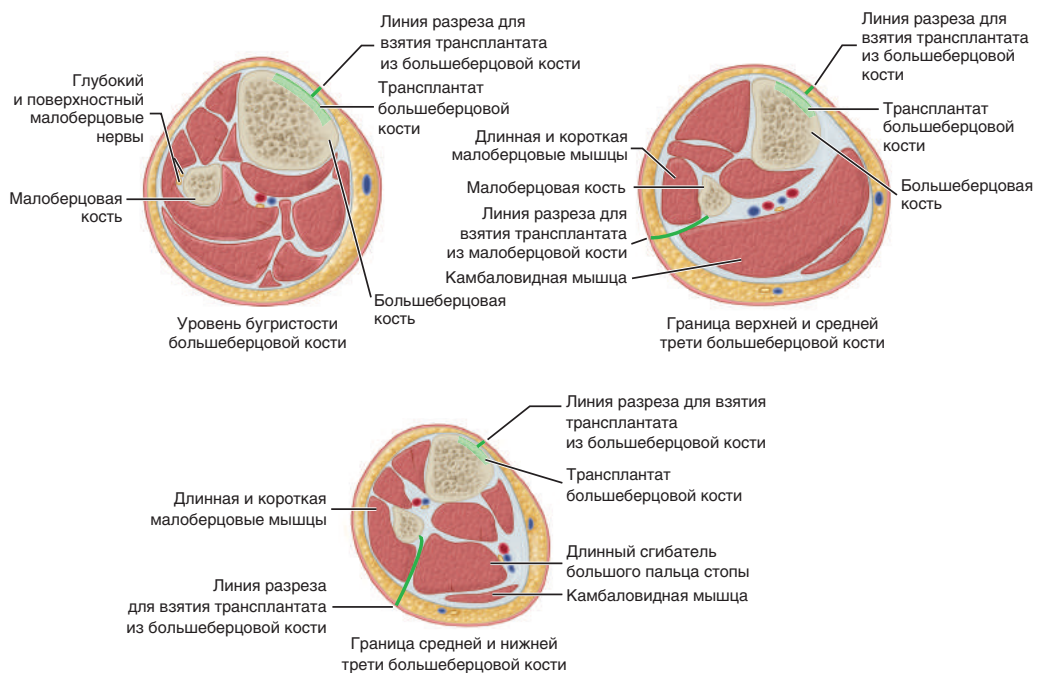


Рис. 1.2

- В большинстве случаев проводят резекцию середины или средней трети малоберцовой кости, для чего используется доступ по Генри (Henry) (рис. 1.3).

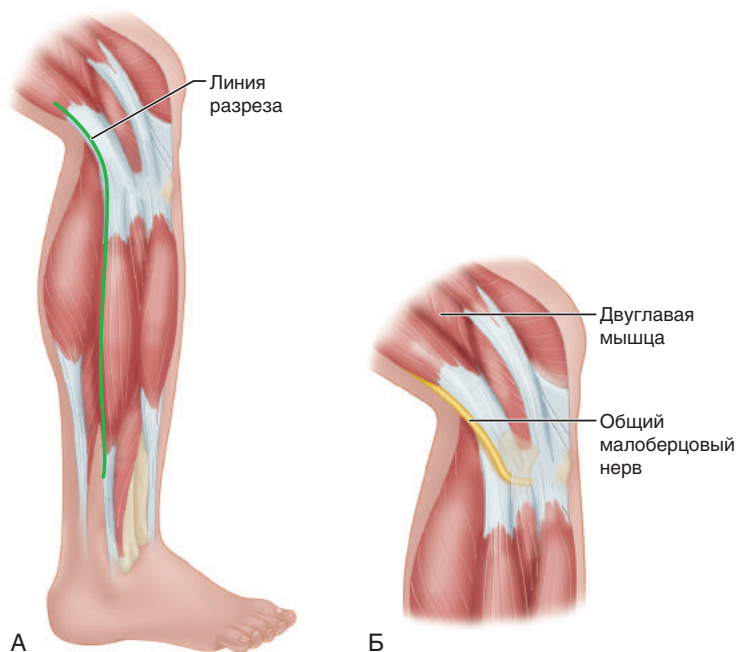


Рис. 1.3

- Диссекцию выполняют по передней поверхности межмышечной перегородки, между длинной малоберцовой и икроножной мышцами. У головки малоберцовой кости необходимо определить общий малоберцовый нерв.
- Малоберцовые мышцы отделяют поднадкостнично и отводят кпереди (рис. 1.4).

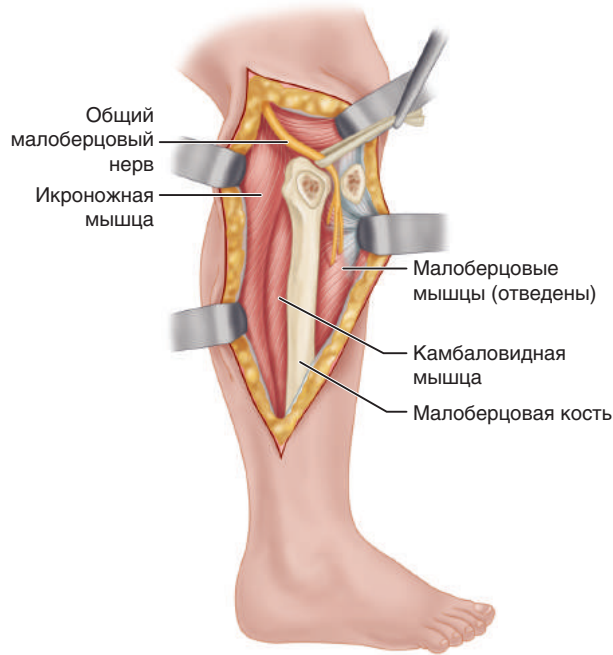


Рис. 1.4

- Отсепаровку мышц от кости начинают в дистальных отделах и продолжают проксимально. Так как линия прикрепления мышц к кости идет в косом направлении, при выполнении диссекции их следует прижимать распатором к кости.
- По верхнему и нижнему краям предполагаемого трансплантата просверливают мелкие отверстия.
- Для выполнения остеотомии необходимо соединить фрезевые отверстия костными кусачками маленькими фрагментами, в противном случае возможно раздробление кости. Для этих целей также можно использовать пилу Джигли (Gigli), осциллирующую пневматическую пилу или пневматическую дрель с тонким сверлом. Остеотом лучше не применять, так как им можно случайно расслоить или сломать трансплантат. Иногда может потребоваться перевязка питающей артерии, которая входит в кость по задней поверхности в середине диафиза.
- Если трансплантат планируют применять для пластики дистального отдела лучевой или малоберцовой костей, его забор выполняется из проксимальной трети малоберцовой кости в верхней части раны (через доступ по Генри), при этом крайне важно не повредить малоберцовый нерв.
- Нерв выделяют у заднемедиального края дистальной части сухожилия двуглавой мышцы бедра, а затем прослеживают в дистальном направлении,

где он огибает шейку малоберцовой кости. В этом месте нерв проходит под местом прикрепления длинной малоберцовой мышцы к кости. Скальпелем пересекают тонкую перемышку длинной малоберцовой мышцы, проходящую над нервом, причем режущая кромка скальпеля должна быть ориентирована в противоположном направлении от нерва. Нерв из его обычного положения смещают кпереди.

- В дальнейшем диссекцию выполняют поднадкостнично, чтобы не повредить передние большеберцовые артерию и вену, которые проходят между большеберцовой костью и шейкой малоберцовой.
- После резекции кости сухожилие двуглавой мышцы и малоберцовую коллатеральную связку подшивают к окружающим мягким тканям.

### ВЗЯТИЕ ТРАНСПЛАНТАТА ИЗ ГРЕБНЯ ПОДВЗДОШНОЙ КОСТИ

При взятии трансплантата из подвздошной кости может развиваться ряд осложнений. Сообщалось об образовании грыжи при взятии трансплантата во всю толщину подвздошной кости. Взятие костного трансплантата на мышечной ножке для артродеза тазобедренного сустава также может привести к формированию грыжи, если трансплантат изымается с двумя кортикальными пластинками. При таком способе взятия трансплантата кость берется вместе с надкостницей с латеральной стороны и отводящими мышцами. Лучшим способом профилактики образования грыж после взятия трансплантата из гребня подвздошной кости является тщательное восстановление поддерживающих структур. Вероятность образования грыжи меньше, если трансплантат изымается во всю толщину кости, с формированием окна ниже гребня подвздошной кости. Возможны также такие осложнения, как повреждение нервов, артерий и косметические дефекты. При взятии трансплантата из передних отделов подвздошной кости можно повредить подвздошно-паховый или латеральный кожный нерв бедра. При диссекции на расстоянии 8 см и более кнаружи от задней верхней подвздошной ости существует риск рассечения верхних ягодичных нервов (рис. 1.5).

При отведении мягких тканей во время операции можно повредить верхние ягодичные артерии и вены о край большой седалищной вырезки. Взятие трансплантата из передних отделов подвздошной кости в виде полнослойного костного блока может привести к деформации контура переднего отдела гребня и выраженному косметическому дефекту. К серьезным осложнениям после взятия трансплантата из гребня подвздошной кости относятся артериовенозная фистула, псевдоаневризма, повреждение мочеточника, отрыв передней верхней ости, нестабильность тазового кольца.

- Разрез выполняют по гребню подвздошной кости, который определяют подкожно, в промежутке между местом прикрепления ягодичных мышц и мышц туловища.
- Разрез выполняют до кости.
- В тех случаях, когда в состав костного трансплантата не включают собственно гребень, он расщепляется с наружной или с обеих сторон в едином блоке с надкостницей и прикрепленными мышцами. Чтобы избежать кровотечения, диссекцию следует выполнять поднадкостнично.

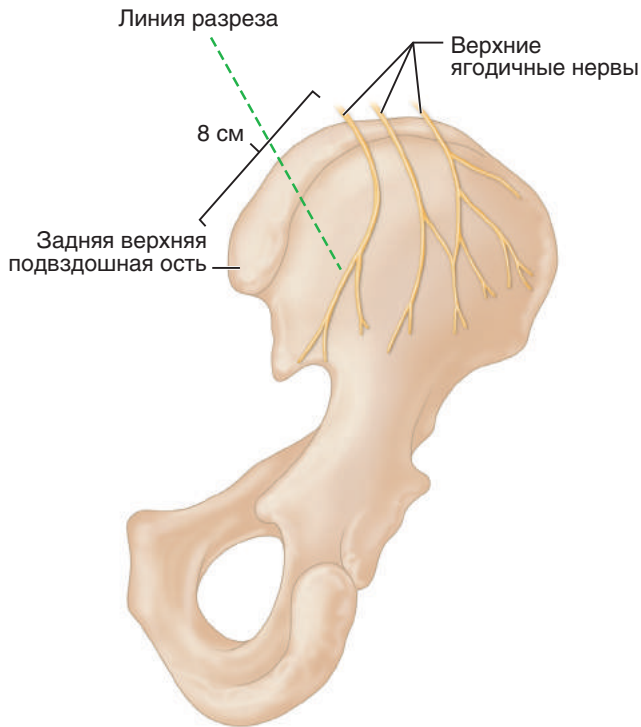


Рис. 1.5

- Если необходимо губчатое вещество с одной кортикальной пластинкой, мышцы отделяют только с одной стороны подвздошной кости, внутренней или наружной. Кортикальную пластинку с подлежащим губчатым веществом предпочтительно изымать с внутренней поверхности подвздошной кости вследствие конституционных особенностей телосложения.
- Если изымают трансплантат во всю толщю кости, необходимо отслоить подвздошную мышцу от внутренней кортикальной пластинки (рис. 1.6).
- Взятие костной крошки/стружки осуществляют остеотомом или желобоватым долотом с кортикального слоя наружной поверхности крыла подвздошной кости.
- После удаления гребня становится доступно пространство между кортикальными пластинками, откуда с помощью кюретки можно получить значительное количество губчатой кости.
- Если планируют выполнить забор наружной кортикальной пластинки, сначала очерчивают контуры будущего трансплантата остеотомом или пневматической пилой. Затем вставляют широкий остеотом и аккуратно, действуя им как рычагом, вынимают костную пластинку. Взятие трансплантата во всю толщю кости или клиновидной формы лучше выполнять пневматической пилой, так как данная методика менее травматична, чем использование остеотома и молотка. Для этих целей используют осциллирующую пилу или пневматическую дрель. Для предупреждения ожога рану орошают изотоническим раствором хлорида натрия комнатной температуры.

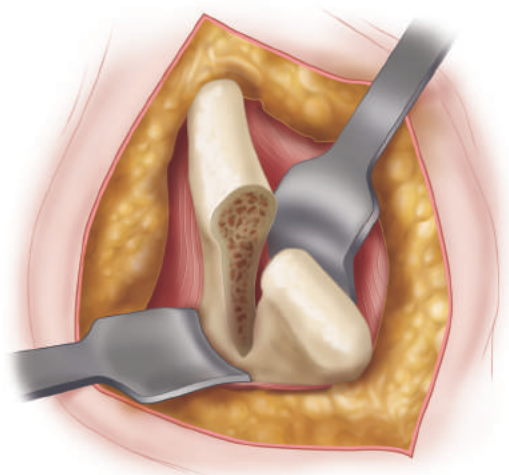


Рис. 1.6

- Не следует удалять слишком большие участки подвздошного гребня спереди, так как в этом случае задняя часть гребня будет деформирована. На рис. 1.7 представлен дефект гребня подвздошной кости после взятия трансплантата. Передний край подвздошной кости, включая переднюю верхнюю подвздошную ость, был сохранен, но из-за того, что был взят слишком большой фрагмент кости, деформация заметна даже под одеждой. Удаление участка гребня, расположенного кзади, позволило улучшить косметический дефект.

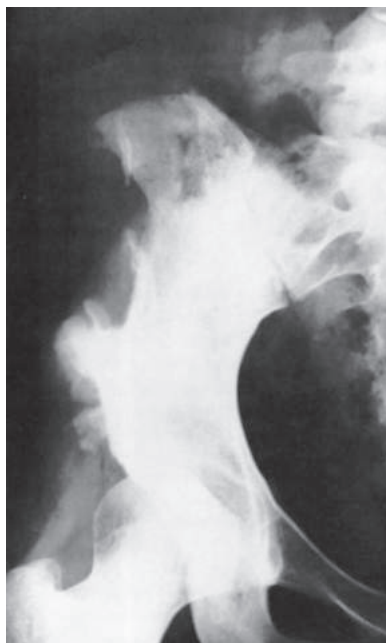

Рис. 1.7

- После взятия трансплантата надкостницу и места прикрепления мышц точно сопоставляют и сшивают узловыми швами.
- Кровотечение из гребня подвздошной кости иногда бывает достаточно выраженным; не следует использовать гемостатические губки (типа Gelfoam) и костный воск, лучше применять тампонирование раны и наложение давящей повязки. Гемостатические губки и костный воск являются инородными материалами. Есть мнение, что использование поледнего замедляет заживление кости, а применение большого количества гемостатических губок может осложниться появлением стерильного серозного отделяемого из раны. Сообщалось, что с помощью микрокристаллического коллагена можно более эффективно останавливать кровотечения из губчатой кости, чем при использовании тромбинового порошка или желатиновой губки, пропитанной тромбином. Ушивание раны без образования мертвых пространств в сочетании с активным дренированием в течение 24–48 ч способствует нормальному заживлению.
- При взятии трансплантата из заднего отдела подвздошной кости рекомендуется выполнять разрез кожи перпендикулярно задней части гребня и параллельно ходу верхних ягодичных нервов.



## ТОТАЛЬНОЕ ЭНДОПРОТЕЗИРОВАНИЕ ТАЗОБЕДРЕННОГО СУСТАВА: СТАНДАРТНЫЙ ЗАДНЕБОКОВОЙ ДОСТУП

Джеймс В. Харкис,  
Джон Р. Крокерил-младший

ХИРУРГИЧЕСКАЯ  
ТЕХНИКА

2

Заднебоковой доступ является модификацией заднего доступа, описанного Гибсоном (Gibson) и Муром (Moore). Путем чрезвертельной остеотомии с отсечением большого вертела и вывиха бедра кпереди доступ может быть расширен проксимально (см. главу о вертельной остеотомии). Разрез также можно продлить дистально, что позволит выполнить заднебоковой доступ к диафизу бедренной кости. Мы используем заднебоковой доступ как для первичного, так и для ревизионного эндопротезирования.

### ВЫДЕЛЕНИЕ И УДАЛЕНИЕ ГОЛОВКИ БЕДРА

- На операционном столе пациент надежно фиксируется в положении на боку. Разрез производится над большим вертелом и должен иметь слегка изогнутую форму. Разрез кожи производится на уровне передней верхней подвздошной ости и продолжается по линии, параллельной заднему краю большого вертела дистальнее до его центра, а затем продлевается дистально на 10 см вдоль диафиза бедра. Проксимальное расширение разреза необходимо для рассверливания канала бедренной кости сверху, дистальное — для обработки дна вертлужной впадины и установки вертлужного компонента эндопротеза из передненижнего доступа (рис. 2.1).

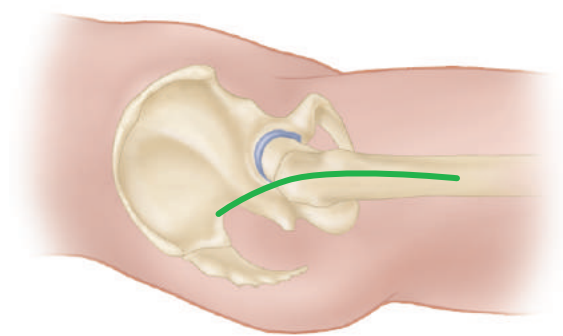


Рис. 2.1

- По ходу кожного разреза рассекается подкожная клетчатка до широкой фасции и тонкого фасциального листка, покрывающего сверху большую ягодичную мышцу.
- От поверхности фасции клетчатка отделяется вперед и назад приблизительно на 1 см, что позволит легче идентифицировать фасцию при ушивании раны в конце операции.
- Фасция рассекается над большим вертелом по линии разреза.
- В проксимальной части раны большая ягодичная мышца раздвигается тупым путем по ходу волокон, выполняется тщательный гемостаз в толще мышцы.
- Разрез фасции продолжается в дистальном направлении до места прикрепления сухожилия большой ягодичной мышцы к задней поверхности бедренной кости.
- От переднего и заднего краев фасции тупым путем отделяются все волокна средней ягодичной мышцы, которые вплетаются в фасцию снизу. Спереди и сзади к краям фасции подшиваются влажные салфетки, что ограничивает рану от кожи, предотвращает высыхание слоя подкожно-жировой клетчатки, а также препятствует попаданию в него костных фрагментов и цемента.
- На уровне вертела края широкой фасции разводятся и удерживаются ретрактором Чанли (Charnley) или подобным ретрактором кремальерного типа. Устанавливать ретрактор необходимо с большой осторожностью, чтобы под его заднюю браншу не попал седалищный нерв.
- Вертельная сумка рассекается и тупо отслаивается распатором кзади, что позволяет получить доступ к коротким наружным ротаторам и заднему краю средней ягодичной мышцы. Задний край средней ягодичной мышцы идет почти параллельно диафизу бедра, а передний край веером расходится кпереди.
- Во время диссекции задних отделов бедро должно находиться в положении разгибания. Ногу, разогнутую в тазобедренном суставе, сгибают в коленном суставе и ротируют внутрь, что позволяет натянуть короткие внешние ротаторы.
- На этом этапе необходимо пропальпировать седалищный нерв, который проходит поверх внутренней запирательной и близнецовой мышц. Выделять нерв полностью следует только при выраженной деформации мягкотканых и костных структур сустава.
- Сухожилия грушевидной и внутренней запирательной мышц пальпируются, после чего прошиваются швами-держалками, что помогает идентифицировать эти мышцы во время ушивания раны.
- Сухожилия коротких внешних ротаторов и проксимальной половины квадратной мышцы бедра пересекаются как можно ближе к месту их прикрепления к бедренной кости. Сохранение длины коротких внешних ротаторов позволит им раньше восстановить свою функцию в послеоперационном периоде. Сосуды на сухожилии грушевидной мышцы, а также терминальные ветви медиальной артерии, огибающей бедро, расположенные в толще квадратной мышцы бедра, необходимо коагулировать. Короткие внешние ротаторы отводятся кзади, что обеспечивает защиту седалищного нерва при дальнейших манипуляциях.

- Тупым путем расширяется пространство между средней ягодичной мышцей и верхней частью капсулы сустава. С двух сторон, сверху и снизу, под капсулу сустава подводятся ретракторы Хомана (Hochmann), что позволяет визуализировать верхнюю, заднюю и нижнюю части капсулы.
- Видимая часть капсулы сустава рассекается вдоль линии прикрепления к бедренной кости. Капсула отводится в сторону и сохраняется для последующего ушивания (рис. 2.2).
- Для определения длины конечности в надвертлужную область устанавливается гвоздь Штейнмана (Steimann), а на большом вертеле ставится отметка. Расстояние между этими двумя точками измеряется и записывается, что позволяет определить правильную длину конечности после того, как будут установлены примерочные компоненты эндопротеза. В таком же положении ноги выполняют все последующие измерения. Даже небольшое отведение бедра может привести к значимым погрешностям в измерении длины конечности.

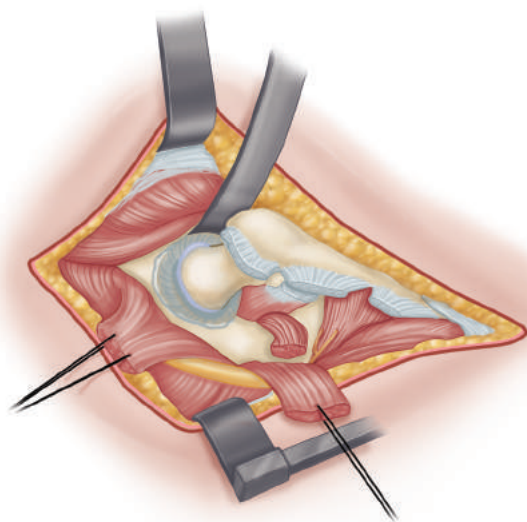


Рис. 2.2

- В настоящее время мы используем устройство, которое позволяет измерить длину ноги и бедренный офсет. Острый стержень располагается на гребне подвздошной кости или над вертлужной впадиной, после чего измеряется расстояние между стержнем и фиксированной точкой на большом вертеле. Регулируемая стойка откалибрована для измерения длины конечности и бедренного офсета (рис. 2.3).
- Головка бедренной кости вывихивается кзади путем придания конечности положения сгибания, приведения и умеренной внутренней ротации.
- Однозубым крючком, помещенным под шейку бедра на уровне малого вертела, из вертлужной впадины осторожно приподнимается головка бедра. Круглая связка обычно отрывается от головки бедра в процессе вывиха. Тем не менее у молодых пациентов может потребоваться ее предварительное рассечение.




Рис. 2.3

- Если вывихнуть головку бедра без усилий не удастся, не стоит принудительно ротировать бедро, так как это может привести к его перелому. Вместо этого необходимо убедиться, что верхняя и нижняя порция суставной капсулы рассечены как можно ближе к передней поверхности. Необходимо удалить все остеофиты по заднему краю вертлужной впадины, которые могут сдавливать головку бедра. Если и в этом случае головку бедра не удастся извлечь из раны (что встречается наиболее часто при протрузионных дефектах вертлужной впадины), с помощью осциллирующей пилы пересекается шейка, а затем головка удаляется спиральным экстрактором. Также головку можно распилить на несколько фрагментов и удалить частями.

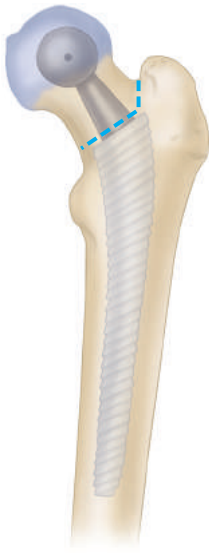

Рис. 2.4

- После вывиха головки проксимальная часть бедра выводится в рану с помощью широкого плоского ретрактора.
- Иссекаются остатки мягких тканей вдоль межвертельной линии, в результате чего верхний край малого вертела обнажается.
- На шейке бедра электрокоагулятором отмечается уровень и направление планируемой остеотомии. Также это можно выполнить остеотомом, нанеся им неглубокие насечки (рис. 2.4). Во многих хирургических наборах для этих целей имеются специальные инструменты. Если таких приспособлений нет, для определения уровня остеотомии используют примерочные компоненты. Используются примерочные ножки и шейки тех размеров, которые были определены на этапе планирования операции.

- Примерочная ножка размещается по оси бедренной кости, а центр примерочной головки совмещается с головкой бедренной кости пациента. Уровень остеотомии шейки бедренной кости должен быть на том же расстоянии от вершины малого вертела, что и на шаблонах до операции.
- Остеотомия выполняется осциллирующей или реципрокной электропилой. Если линия остеотомии проходит ниже места соединения латеральной поверхности шейки и большого вертела, необходимо выполнить дополнительный продольный латеральный пропил. В месте соединения двух спилов на большом вертеле не должно оставаться насечек, иначе может произойти его перелом.
- От головки бедра отсекаются все мягкие ткани, после чего ее можно будет удалить из раны. Головку необходимо сохранить на стерильном поле для ее возможного использования в виде костного трансплантата в дальнейшем.

### Обнажение и подготовка вертлужной впадины

- Необходимо отделить передний отдел капсулы от нижележащих тканей. Для этого под капсулу в сухожильное влагалище поясничной мышцы вводится изогнутый зажим.
- Бедро подтягивается вперед однозубым крючком, что позволяет натянуть суставную капсулу.
- Передняя часть капсулы аккуратно рассекается между браншами зажима по ходу сухожилия поясничной мышцы (рис. 2.5).

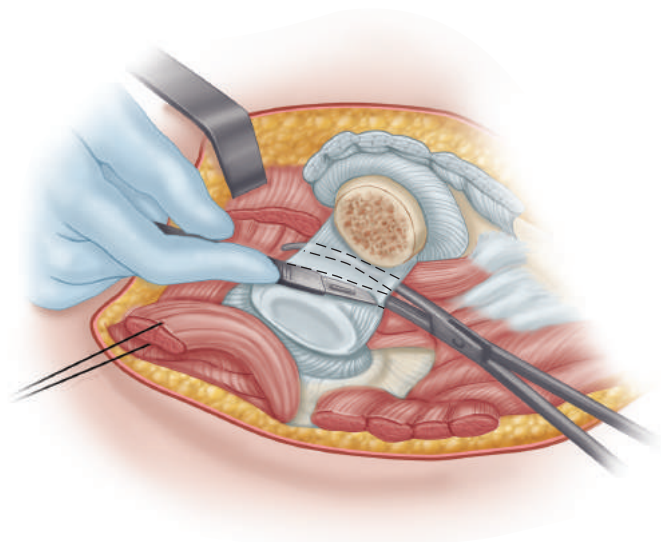


Рис. 2.5

- Изогнутый ретрактор Хомана (Hohmann) устанавливается в промежутке между передней вертлужной губой и сухожилием поясничной мышцы. Для беспрепятственного доступа к вертлужной впадине бедренную кость необходимо отвести вперед. Неправильное расположение ретрактора над поясничной мышцей может привести к сдавлению бедренных сосудов или нерва. Для

обнажения нижних отделов вертлужной впадины можно установить дополнительный ретрактор под поперечную вертлужную связку (рис. 2.6).

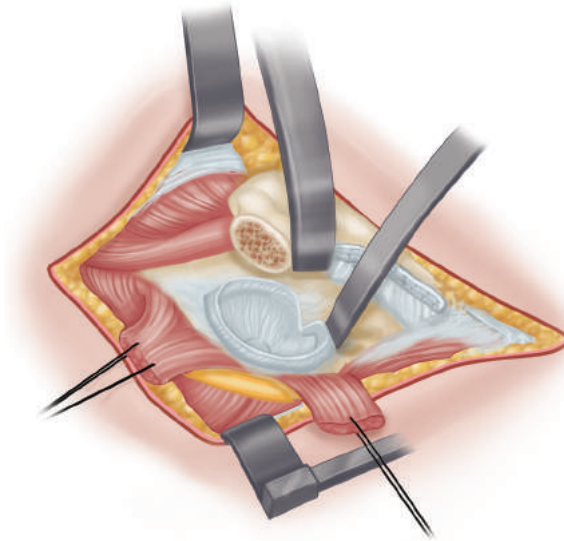


Рис. 2.6

- Мягкие ткани сзади от раны отводят прямоугольным ретрактором. Под ретрактор подкладывается салфетка, чтобы избежать сдавления или растяжения седалищного нерва. В качестве альтернативы можно использовать гвозди Штейнмана (Steinmann) или острые ретракторы, установленные в заднюю колонну вертлужной впадины. В этом случае важно не повредить седалищный нерв и избежать расположения гвоздей в пределах вертлужной впадины, где они будут мешать ее обработке.
- Необходимо определить такое положение конечности, при котором будет обеспечено оптимальное обнажение вертлужной впадины. Для этого бедро отводится вперед и внутрь, а затем слегка ротируется из стороны в сторону. Если, несмотря на проведенную капсулотомию, бедро все равно не удастся полностью отвести вперед, сухожильная часть большой ягодичной мышцы пересекается в месте ее прикрепления к бедру. У кости необходимо оставить участок сухожилия длиной около 1 см, что позволит восстановить сухожилие в последующем.
- Полностью иссекается вертлужная губа. Мягкие ткани подтягиваются к центру вертлужной впадины и пересекаются по ее костному краю. Лезвие скальпеля все это время должно находиться строго в пределах вертлужной впадины, чтобы случайно не повредить важные анатомические структуры спереди и сзади.
- Костные края нужно обнажить по всей окружности вертлужной впадины, что облегчит правильную ориентацию вертлужного компонента эндопротеза.
- Любые остеофиты, которые выступают за костные границы собственно вертлужной впадины, удаляются остеотомом.

- Начинается обработка вертлужной впадины.
- Техника удаления хряща и рассверливания вертлужной впадины схожи при цементной и бесцементной технике.
- Круглая связка иссекается, ложкой выскабливаются все оставшиеся мягкотканые структуры в области жировой подушки. При выполнении этой процедуры может возникнуть обильное кровотечение из ветвей запирающей артерии, для остановки которого применяется электрокаутер.
- Сразу за вертлужной вырезкой пальпируется дно впадины. Иногда разросшиеся остеофиты могут полностью покрывать вырезку, что мешает определить местоположение медиальной стенки. Остеофиты удаляются с помощью остеотома и кусачек. В противном случае вертлужный компонент может быть установлен в положении избыточной латерализации.
- Вертлужная впадина обрабатывается моторизованными фрезами. Рассверливание вертлужной впадины начинается с фрезы меньшего диаметра, чем размер выбранного на предоперационном планировании вертлужного компонента. Фреза ориентируется медиально. В процессе рассверливания необходимо часто останавливаться, чтобы убедиться в том, что медиальная стенка не просверлена насквозь. Углубление впадины даже на несколько миллиметров улучшит покрытие компонента эндопротеза по периферии (рис. 2.7).

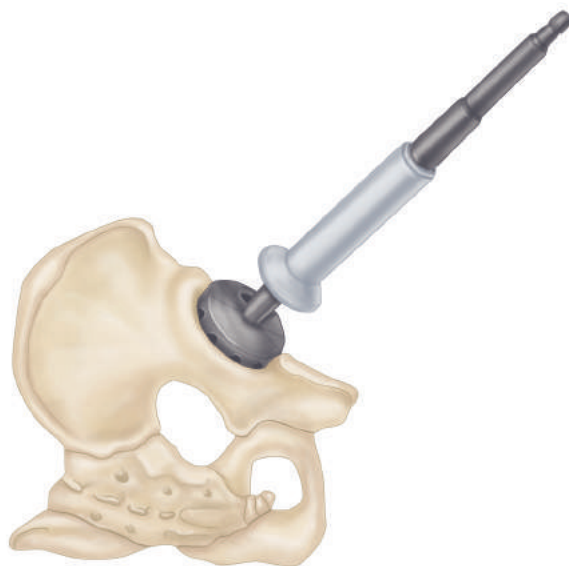


Рис. 2.7

- Иногда гипертрофированная поперечная связка вертлужной впадины мешает ввести фрезу большего размера. В этом случае может потребоваться иссечение связки. Связка аккуратно отсекается от кости спереди и сзади. Режущую кромку скальпеля следует ориентировать по направлению от связки, так как под ней проходят ветви запирающих сосудов, остановить кровотечение из которых в этом месте будет затруднительно.

- Все последующие фрезы должны быть ориентированы в той же плоскости, что и вход в вертлужную впадину.
- Бедро отводится вперед до тех пор, пока с передненижнего направления не получится ввести фрезу в вертлужную впадину без ущемления мягких тканей. Если бедро не отведено кпереди надлежащим образом, оно будет смещать фрезы кзади, что может привести к избыточному рассверливанию задней колонны. Размер используемых фрез увеличивается поэтапно на 1 или 2 мм.
- Обработка впадины должна осуществляться по окружности. Для этого необходимо постоянно промывать ее, что позволяет скорректировать направление фрезы и глубину рассверливания. Обработку вертлужной впадины фрезами прекращают по достижении следующих условий: рассверлены костные края впадины, удален весь хрящ, впадине придана полусферическая форма.
- Рассверливание впадины необходимо проводить до обнажения кровоточащей субхондральной кости, но не глубже.
- Оставшиеся на дне вертлужной впадины мягкие ткани выскабливают ложкой, а нависающие ткани по периферии впадины иссекаются. Обнаруженные в субхондральном слое кисты тщательно зачищаются маленькой изогнутой ложкой с удалением их содержимого.
- Обработанные полости заполняют стружкой из измельченной губчатой костной ткани, полученной из резецированной головки или образовавшейся при обработке впадины фрезами. Костный материал вдавливают в полости с небольшим усилием.
- Перед установкой вертлужного компонента эндопротеза необходимо убедиться, что пациент по-прежнему находится в строго боковом положении. При форсированной передней тяге бедра возможен разворот таза кпереди, в результате чего вертлужный компонент может быть установлен в положении ретроверсии, что в послеоперационном периоде может привести к вывиху. Большинство систем эндопротезов содержат примерочные компоненты, установка которых позволяет оценить контакт между костью и эндопротезом на периферии, полноту посадки, степень покрытия компонентов эндопротеза костью. Использование примерочных компонентов также дает возможность хирургу определить правильное позиционирование эндопротеза перед его установкой.
- Операция продолжается установкой вертлужного и бедренного компонентов эндопротеза в соответствии с выбранной техникой фиксации — цементной или бесцементной.

### Источник

Рис. 2.1, 2.2, 2.6 взяты из Capello W.N. Uncemented hip replacement, Tech Orthop // Indiana University School of Medicine. — 1986. — Vol. 1. — P. 11.