

Глава 188 :: Поверхностные грибковые инфекции

:: Stefan M. Schieke, Amit Garg

ПОВЕРХНОСТНЫЕ ГРИБКОВЫЕ ИНФЕКЦИИ: КРАТКИЙ ОБЗОР

- Дерматофиты подразделяют на три рода: *Epidermophyton*, *Microsporum* и *Trichophyton*. Далее они классифицируются в зависимости от трех зон естественного обитания (люди, животные и почва).
- Дерматофиты инфицируют кератинизированные ткани, в том числе кожу, волосы и ногти.
- Микроскопия, культуральный анализ, обследование под лампой Вуда и гистология — все эти методы могут быть полезными для подтверждения диагноза дерматофитии.
- *Trichophyton* является самым распространенным в США родом дерматофитов.
- Несколько местных препаратов (имидазолы и аллиламин) и системных лекарств (гризеофульвин, итраконазол, флуконазол и тербинафин) являются эффективными терапевтическими средствами против дерматофитов.
- *Tinea nigra* является поверхностной дерматофитной инфекцией, которая может имитировать акральную лентигозную меланому.
- Пьедра, имеющая черную и белую формы, является бессимптомной поверхностной грибковой инфекцией волосяного стержня.

МИКОЗЫ

Микозы подразделяются на три формы: (1) поверхностную, поражающую роговой слой, волосы, ногти (2) подкожную, поражающую дерму и/или подкожно-жировую клетчатку и (3) глубокую/системную, представляющую собой гематогенное распространение организмов, в том числе оппортунистических патогенов, в иммунодефицитных организмах. В данной главе рассматриваются поверхностные микозы и локализация их проявлений на кожных покровах и придатках кожи (табл. 188-1).

Словарь терминов, используемых в этой главе, приведен в таблице 188-2.

ТАБЛИЦА 188-1

Локализация инфекции на коже и кожных покровах при поверхностных микозах

Род	Кожа	Волосы	Ногти
<i>Trichophyton</i>	X	X	X
<i>Microsporum</i>	X	X	
<i>Epidermophyton</i>	X		X
<i>Tinea nigra</i>	X		
Черная пьедра		X	
Белая пьедра		X	

ТАБЛИЦА 188-2

Словарь терминов

Антропофильный — предпочитающий человека в качестве места естественного обитания

Артроконидии — бесполое споры, образующиеся путем сегментации гиф

«Dematiaceous» — «темноокрашенный», меланин в клеточных стенках конидий, гиф или обоих элементов приводит к темной окраске гриба

Экзотрикс — тип роста дерматофитов в форме спор, образующих футляр вокруг стержня волоса

Эндотрикс — тип роста дерматофитов с образованием спор внутри стержня волоса

Фавус — тип роста волос с образованием гиф и воздушных пространств в волосяном стержне

Геофильный — предпочитающий почву, а не людей или животных в качестве места естественного обитания

Гифы — длинные, нитевидные клетки гриба, образующие разветвленную сеть, называемую мицелием

Макроконидии — бесполое крупные многоядерные споры, образующиеся при вегетативном размножении

Микроконидии — бесполое мелкие споры, образующиеся при вегетативном размножении

Зоофильный — предпочитающий животных, а не людей, в качестве места естественного обитания

ДЕРМАТОФИТЫ

Царство грибов насчитывает в мире более 1,5 миллиона видов. Дерматофиты (термин образован от греческого слова, означающего «кожное растение») входят в семейство Arthrodermataceae и представлены примерно 40 видами, которые разделяются на три рода: *Epidermophyton*, *Microsporum* и *Trichophyton*.

В Соединенных Штатах наиболее часто выделяются виды *Trichophyton species*, а именно *T. rubrum* и *T. interdigitale*. Далее дерматофиты подразделяются в зависимости от мест естественного обитания, которыми могут быть люди, животные или почва. Их способность прикрепляться к кератинизированным тканям, внедряться в них и использовать продукты распада в качестве источников питания формирует молекулярную базу поверхностных грибковых инфекций кожи, волос и ногтей, которые называются *дерматофитиями*.¹

ТАКСОНОМИЯ И ЭПИДЕМИОЛОГИЯ

Следует упомянуть недавние модификации в таксономической (классификационной) системе дерматофитов, которые влияют на клиническую практику. Если ранее таксономия опиралась, в основном, на фенотипические характеристики дерматофитов, то недавнее привлечение генотипических анализов потребовало перегруппировки некоторых таксонов, поскольку многие из генотипических различий не были отражены фенотипически и наоборот.² Современная таксономия пред-

ставляет собой синтез новых данных, полученных на основании секвенирования различных геномных регионов, таких как ITS (внутренние транскрибируемые участки или спейсеры) рибосомальной ДНК гриба, и классических фенотипических характеристик. Трудность в создании такой таксономической системы для дерматофитов связана с пониженным генетическим разнообразием вследствие недавнего видообразования и заселения одинаковых экологических ниш. Фенотипически это отражается в похожих клинических проявлениях, вызванных многочисленными, таксономически различными видами дерматофитов. Следует, однако, отметить, что структура существующей системы еще продолжает разрабатываться, и что таксономия, вероятно, подвергнется в будущем дальнейшим уточнениям. В таблице 188-3 перечислены наиболее распространенные патогенные дерматофиты, в том числе их новая таксономия согласно естественным местам обитания и резервуарам. Однако текущая медицинская литература по дерматофитам и инфекциям не придерживается строго новой таксономии. Чтобы избежать путаницы ввиду динамического статуса таксономии, а также учесть текущую номенклатуру в литературе, в этой главе будут применяться обе номенклатуры, что может вызвать некоторые очевидные противоречия. Авторы надеются, что в будущих изданиях этой главы будет опубликована более унифицированная номенклатура.

Дополнительная классификация поверхностных грибов по месту естественного обитания клинически релевантна, поскольку разделение на антропофильные, зоофильные и геофильные дерматофиты дает важную

ТАБЛИЦА 188-3

Места обитания и хозяева распространенных дерматофитов

Место обитания	Дерматофит	Хозяин
Антропофильные	<i>Trichophyton rubrum</i> <i>Trichophyton tonsurans</i> <i>Trichophyton interdigitale</i> (syn: <i>Trichophyton mentagrophytes</i> var. <i>interdigitale</i>) <i>Trichophyton schoenleinii</i> <i>T. rubrum</i> (syn: <i>Trichophyton megninii</i> , <i>Trichophyton gourvilii</i>) <i>Trichophyton soudanense</i> <i>Trichophyton violaceum</i> (syn: <i>Trichophyton yaoundei</i>) <i>Trichophyton concentricum</i> <i>Microsporum audouinii</i> <i>Microsporum ferrugineum</i> <i>Epidermophyton floccosum</i>	Люди
Зоофильные	<i>T. mentagrophytes</i> (syn: <i>T. mentagrophytes</i> var. <i>quinckeanum</i>) <i>T. interdigitale</i> (syn: <i>T. mentagrophytes</i> var. <i>mentagrophytes</i> , <i>T. mentagrophytes</i> var. <i>granulosum</i>) <i>Trichophyton erinacei</i> <i>Trichophyton simii</i> <i>Trichophyton verrucosum</i> <i>Microsporum canis</i> (syn: <i>Microsporum distortum</i> , <i>Microsporum equinum</i>) <i>Microsporum amazonicum</i> <i>Microsporum gallinae</i> <i>Microsporum nanum</i> <i>Microsporum persicolor</i>	Грызуны Грызуны Ежи Приматы Рогатый скот Кошки, собаки Лошади Грызуны Домашняя птица Свиньи Грызуны
Геофильные	<i>Microsporum gypseum</i> <i>Microsporum cookie</i> <i>Microsporum persicolor</i> <i>Trichophyton vanbreuseghemii</i> <i>Trichophyton eboreum</i> <i>Trichophyton terrestre</i>	Почва

информацию об источниках инфекции и отражается в различии клинических признаков.

АНТРОПОФИЛЬНЫЕ виды обычно встречаются только в организме человека и передаются при прямом контакте. Инфицированные частички кожи или волосы, которые, например, остаются на одежде, расческах, головных уборах, носках и полотенцах, также служат источниками или резервуарами инфекции. В отличие от спорадических геофильных и зоофильных инфекций, антропофильные инфекции нередко эпидемические по природе. Данные дерматофиты адаптировались к своему хозяину, организму человека, и вызывают невоспалительную или слабо воспалительную реакцию организма-хозяина.

ЗООФИЛЬНЫЕ виды передаются людям от животных. Распространенными источниками инфекции являются кошки, собаки, кролики, морские свинки, свиньи, птицы, лошади, крупный рогатый скот и другие животные. Передача может происходить путем прямого контакта с самим животным или косвенно, через инфицированный волосяной покров животного. Излюбленными участками инфекции являются открытые участки, такие как волосистая часть головы, область бороды, лицо и руки. *Microsporum canis* часто передается людям от кошек и собак, в то время как морские свинки и кролики являются частым источником инфицирования человека зоофильными штаммами *T. interdigitale*. В то время как адаптация зоофильных дерматитов к своему хозяину приводит у животных к сравнительно «молчаливым» инфекциям, у человека эти дерматофиты обычно вызывают острые и интенсивные воспалительные реакции.¹

ГЕОФИЛЬНЫЕ грибы вызывают спорадическую инфекцию у человека при прямом контакте с почвой. Наиболее частым геофильным дерматофитом, который выделяют у человека, является *Microsporum gypseum*. Существует потенциал эпидемического распространения инфекции вследствие высокой вирулентности геофильных штаммов, а также их способности образовывать долгоживущие споры, которые могут сохраняться в подстилках, пополах или инструментах для стрижки животных. Как и в случае зоофильных инфекций, геофильные дерматофиты обычно вызывают интенсивные воспалительные реакции.³

Клинические проявления дерматофитий зависят не только от источника, но и от состояния организма-хозяина. Лица с ослабленным иммунитетом более подвержены стойким дерматофитным инфекциям или глубоким микозам.^{4,5} Интересно отметить, что в случае ВИЧ-инфекции возрастает только тяжесть дерматофитий, но не их распространенность.⁶ Другие факторы организма-хозяина, такие как возраст, пол и раса являются дополнительными эпидемиологическими факторами для инфекции, хотя их связь с восприимчивостью к дерматофитам остается неясной. Дерматофитные инфекции, например, встречаются у мужчин в пять раз чаще, чем у женщин.

Поверхностные грибковые инфекции являются проблемой во всем мире и поражают более чем 20–25% населения.⁷ Некоторые виды распространены повсе-

местно, география распространения других видов ограничена. Преобладание определенных видов имеет, соответственно, значительные географические различия, как например, в случае дерматофитии волосистой части кожи головы. Во второй половине XX века *Trichophyton tonsurans* заменил вид *Microsporum audouinii* на месте самой распространенной причины дерматофитии волосистой части головы в Соединенных Штатах, а вид *M. canis* теперь стал второй по частоте причиной дерматофитной инфекции.⁸ В Европе *M. canis* остается самой распространенной причиной дерматофитии волосистой части кожи головы, несмотря на значительно возросшую частоту *T. tonsurans*.⁹ Этиологический профиль в Африке совершенно другой — там преобладающими патогенами являются *M. audouinii*, *Trichophyton soudanense* и *Trichophyton violaceum*.¹⁰ Однако в связи с путешествиями и миграцией виды инфекций также динамически изменяются. Например, *T. soudanense* и *T. violaceum*, типично ограниченные регионом Африки, были в 2007 году выделены в США в качестве возбудителей дерматофитии волосистой части кожи головы.¹¹ И наконец, местные традиции могут также влиять на заболеваемость и тип дерматофитий. Ношение мацерирующей герметической обуви, например, в промышленно-развитых странах, приводит к большей распространенности дерматофитии стоп и онихомикоза в этих регионах.⁶

ПАТОГЕНЕЗ

Дерматофиты располагают широким набором ферментов (кератинолитических протеаз, липаз, и т.д.), которые, действуя как факторы вирулентности, обеспечивают адгезию патогена к коже, волосам и ногтям и инвазию, а также использование кератина как источника питательных веществ для выживания. Начальным этапом дерматофитной инфекции является сцепление с кератином, за которым следуют этапы инвазии и роста элементов мицелия. Вследствие разложения кератина и последующего высвобождения воспалительных медиаторов в организме-хозяине развивается воспалительная реакция разной степени интенсивности.

Классическая кольцевидная морфология дерматофитии гладкой кожи возникает в результате воспалительной реакции хозяина на распространение дерматофита, после чего следует ослабление или удаление элементов гриба из бляшки, а во многих случаях — спонтанное разрешение инфекции.

АДГЕЗИЯ. Дерматофиты преодолевают несколько линий защиты хозяина, прежде чем гифы начнут выживать в кератинизированных тканях. Первым этапом является успешная адгезия артроконидий, бесполовых спор, образованных фрагментацией гиф, к поверхности кератинизированных тканей.¹² К ранним неспецифическим линиям защиты хозяина относятся фунгистатические жирные кислоты кожного сала, а также конкурентная бактериальная колонизация.^{13,14} В нескольких недавних исследованиях изучались молекулярные механизмы, участвующие в адгезии артроконидий к кератинизированным поверхностям. Было показано, что дерматофиты селективно используют свой протеолитический

инструментарий в процессе адгезии и инвазии.^{15,16} Объяснением и основой этих согласованных атакующих действий частично является стимуляция экспрессии многочисленных генов, индуцируемая контактом с кератином, что было показано в ходе анализа генов с дифференциальной экспрессией при *T. rubrum*.¹⁷ Через несколько часов успешной адгезии, споры начинают прорастать, готовясь к следующему шагу в цепи инфекционных событий, а именно к инвазии.

ИНВАЗИЯ. Травматизация и мацерация облегчают проникновение дерматофитов через кожу. Инвазия прорастающих элементов гриба завершается в дальнейшем секрецией специфических протеаз, липаз и керамидаз, дигестивные продукты которых также служат питательными веществами для гриба.¹⁸ Интересно отметить, что маннаны, являющиеся компонентом клеточной стенки гриба, оказывают ингибирующее действие на пролиферацию кератиноцитов и клеточно-опосредованный иммунитет.^{19,20}

РЕАКЦИЯ ХОЗЯИНА. Дерматофиты сталкиваются с рядом реакций организма-хозяина, начиная от нескольких линий неспецифических механизмов, в том числе фунгистатических жирных кислот, повышенной эпидермальной пролиферации и секреции воспалительных медиаторов до клеточно-опосредованного иммунитета. В линии защитных механизмов кератиноциты представляют собой первый пограничный заслон из живых клеток, с которым сталкиваются внедряющиеся грибковые элементы. Ключевая позиция кератиноцитов отражается в их комплексном ответе на инвазию, который включает пролиферацию для усиления слущивания роговых чешуек, а также секрецию антимикробных пептидов, в том числе β -дефензина-221 и провоспалительных цитокинов (ИНФ- α , ФНО α , ИЛ-1 β , 8, 16 и 17), которые далее активируют иммунную систему. Как только поражаются более глубокие слои эпидермиса, появляются новые неспецифические механизмы защиты, такие как конкуренция за железо со стороны ненасыщенного трансферрина.

Выраженность воспалительной реакции хозяина зависит от его иммунного статуса, а также от ареала естественного обитания участвующих в инвазии дерматофитов. Интересно отметить, что антропофильные дерматофиты индуцируют секрецию ограниченного профиля цитокинов у кератиноцитов *in vitro* по сравнению с зоофильными видами.^{22,23} Этой разницей может объясняться усиленная воспалительная реакция, обычно наблюдаемая при инвазии зоофильных видов.

Следующим уровнем защиты является клеточно-опосредованный иммунитет, который вызывает специфическую реакцию гиперчувствительности замедленного типа против внедряющихся грибов. Воспалительная реакция, связанная с этой гиперчувствительностью, ассоциируется с клиническим разрешением, в то время как дефект в клеточно-опосредованном иммунитете может привести к хронической или рецидивирующей дерматофитии. Th2-ответ не является защитным, так как у пациентов с повышенными титрами антител к грибковым антигенам наблюдаются распространенные дерматофитные инфекции.²⁴ Предполагается возможная роль ответа

на дерматофитные инфекции со стороны Th17, так как недавно было обнаружено связывание элементов гиф с дектином-2, паттерн-распознающим рецептором лектинов типа С на дендритных клетках, ключевым для индуцирования ответов Th17.^{25,26} Однако относительное значение иммунного ответа на дерматофиты со стороны Th17 еще предстоит выяснить.

ГЕНЕТИКА

Несмотря на эпидемиологические наблюдения, указывающие на генетическую предрасположенность к грибковой инфекции, молекулярная база, которая объясняла бы эту гипотезу, отсутствует. Однако недавно были описаны две семьи с повышенной восприимчивостью к грибковым инфекциям и мутацией в грибковом паттерн-распознающем механизме лектинов типа С. Кроме того, мутации в CARD9, адапторной молекуле, ниже по ходу транскрипции дектина-1 и дектина-2, которые приводят к активации Th17, ассоциировались с восприимчивостью к хроническому слизисто-кожному кандидозу наряду с хроническими дерматофитными инфекциями.²⁷

ДИАГНОСТИЧЕСКИЕ ПРОЦЕДУРЫ

(табл. 188-4)

Клинический диагноз дерматофитной инфекции подтверждается обнаружением элементов гриба при микроскопии, идентификацией патогена в культуральном анализе или появлением гиф в роговом слое при гистологическом исследовании. Кроме того, характер свечения при обследовании под лампой Вуда может подтвердить клиническое подозрение.

МИКРОСКОПИЯ

Хотя исследование под микроскопом обработанных КОН образцов чешуек не позволяет определить видовую принадлежность гриба или охарактеризовать профиль восприимчивости, это метод применяется (или недостаточно применяется) как быстрый, недорогой и доступный инструмент для подтверждения диагноза дерматофитии.

При дерматофитии, поражающей кожу, волосы или ногти, микроскопия препарата с 10–20% КОН без исключений показывает (рис. 188-1) септированные и ветвящиеся гифы. Все поверхностные дерматофиты при визуализации данным методом кажутся идентичными. Поскольку исследование с КОН может дать ложноотрицательный результат в 15% случаев,²⁸ при подозрении на дерматофитию пациентам следует проводить терапию исходя из клинической картины. Подтверждение инфекции в культуральном анализе рекомендуется, когда требуется системная терапия, как например, в случае дерматофитии волосистой части кожи головы.

Чешуйки кожи получают, соскабливая их с пораженного участка тупым концом скальпеля кнаружи от прогрессирующих краев очага. Обрезки ногтей на полную их толщину выполняют, отступив от края, они должны включать как можно более проксимальный дистрофи-

ТАБЛИЦА 188-4

Лабораторные методы идентификации дерматофитов

Лабораторный тест	Метод	Функция	Результаты
Препарат с гидроксидом калия	Чешуйки с прогрессирующего края очага, подногтевой материал или пораженные волосы помещают на предметное стекло. Раствор КОН 10% капают на образец и накрывают покрывным стеклом. Нижнюю поверхность предметного стекла можно слегка подогреть на слабом пламени.	Раствор КОН и слабое нагревание размягчает кератин и выявляется дерматофит.	Длинные узкие септированные и ветвящиеся гифы
Культура	Среда Сабуро (пептон 4%, глюкоза 1%, агар, вода) Модифицированная среда Сабуро (добавлен хлорампеникол, циклогексимид и гентамицин)	Способствует росту дерматофитов Способствует росту дерматофитов и блокирует рост видов <i>Candida</i> (но не <i>Candida albicans</i>), <i>Cryptococcus</i> , <i>Prototheca</i> , а также вида <i>P.werneckii</i> , <i>Scytalidium</i> и <i>Ochroconis gallopava</i>	Микроскопическая морфология микроконидий и макроконидий, наряду с признаками культуры, в том числе топографией поверхности и пигментацией. Отсылаем читателя к сайту http://www.mycology.adelaide.edu.au/ , где дается полная характеристика грибковых колоний. Распространенные колонии представлены в табл. 188–5.
Тестовая среда для дерматофитов	Чешуйки с прогрессирующего края очага, подногтевой материал или пораженные волосы, помещенные в среду	Среда содержит феноловый красный индикатор pH. Дерматофиты утилизируют белки, что приводит к щелочной среде с избытком ионов аммония	Инкубация при комнатной температуре в течение 5–14 дней в присутствии дерматофита приводит к изменению цвета среды с желтого на ярко-красный.
Гистологическое исследование со специальными красителями: периодной кислотой и реактивом Шиффа и метенамин-серебром по Грокетту	Ткань получают методом биопсии кожи или ногтей	Окрашивается клеточная стенка гриба и в тканевых срезах обнаруживаются элементы гриба	В роговом слое обнаруживаются розовые (Шифф-реакция) или черные (метенамин-серебро) элементы гриба

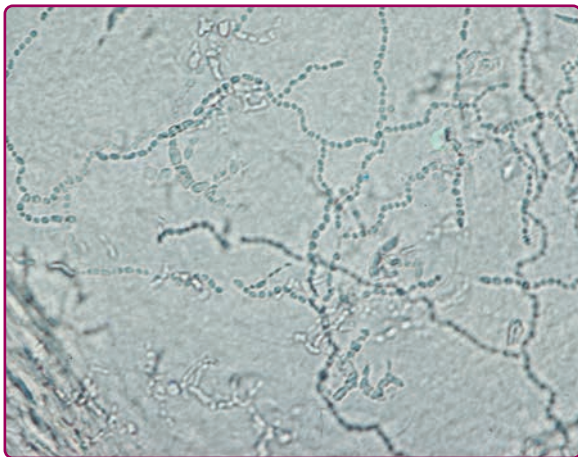


Рисунок 188-1 При микроскопии чешуек коже обнаруживаются септированные ветвящиеся гифы.

ческий участок, но так, чтобы не нанести травмы. Волосы следует выдернуть (не обрезать), поместить на предметное стекло, приготовить препарат с 10–20% КОН и накрыть покрывным стеклом. Легкий подогрев предметного стекла на слабом пламени помогает раствору КОН лучше проникнуть в кератин. Микроскопия с малым увеличением выявит три возможных типа инфекции (рис. 188-2): (1) Экотрикс — небольшие или крупные артропоконидии, образующие «футляр» вокруг волосяного стержня, (2) Эндотрикс — артропоконидии внутри волосяного стержня или (3) Фавус — гифы и воздушные пространства внутри волосяного стержня.

КУЛЬТУРА

Определение вида поверхностных грибов опирается на микроскопические, макроскопические и метаболические характеристики организма. В то время как некоторые

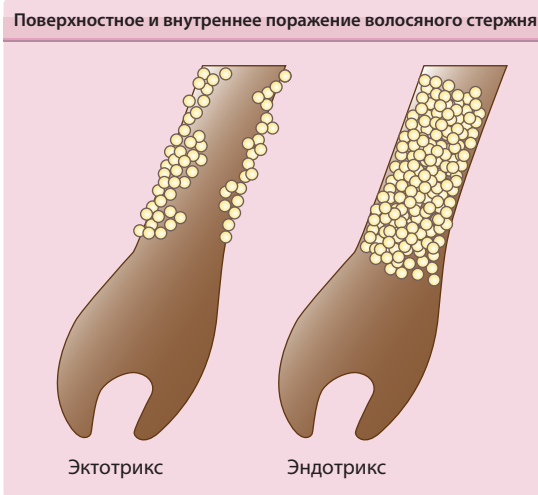

Рисунок 188-2 Схема поверхностного (эктотрикс) и внутреннего (эндотрикс) поражения волосаго стержня.

дерматофиты легко идентифицируются на основании первично изолированных культур, для большинства остальных требуется дальнейшая дифференцировка методом субкультур на специальных средах (идентификационная культура) или посредством специальных биохимических тестов. Декстрозный агар Сабуро (SDA) наиболее часто применяется в качестве среды для выделения дерматофитов и является той средой, на которой основано большинство морфологических описаний. Элиминацию контаминантов культуры, плесеней, дрожжей и бактерий, осуществляют, добавляя в среду циклогексимид и хлорампеникол (+/-гентамицин), что делает ее высокоизбирательной для изоляции дерматофитов. Развитие колоний может занять 5–7 дней в случае *Epidermophyton floccosum* и до 4 недель для *Trichophyton verrucosum*. Культуры инкубируют при комнатной температуре (20–25 °С) как минимум 4 недели, прежде чем сделать вывод об отсутствии роста. Дерматофитная тестовая среда (DTM) является альтернативной средой для изоляции дерматофитов, которая содержит феноловый красный индикатор pH. Среда становится красной, когда протеолитическая активность дерматофитов повышает pH до 8 и выше, и остается янтарной при росте большинства сапрофитов. Побочные кислотные продукты недерматофитных грибов окрашивают среду в желтый цвет. Хотя DTM является хорошей альтернативой для изоляции дерматофитов, прямая идентификация дерматофитов не всегда возможна вследствие изменений в росте и, следовательно, в морфологии дерматофитов в DTM. В таблице 188-5 описаны общие микроскопические признаки микроконидий и макроконидий трех родов дерматофитов, а в таблице 188-6 представлены колонии и микроскопические признаки самых распространенных видов дерматофитов. Идентификация изолированных грибов облегчается субкультуральным анализом на специфических средах, таких как картофельный декстрозный агар (PDA) или кукурузный агар Борелли (BLA), которые стимулируют спорообразование, производство пигмента и развитие типичной морфологии. И наконец, дерматофиты могут далее дифференцироваться по способности расти на полированном

ТАБЛИЦА 188-5

Микроскопические признаки дерматофитов Микроконидии и макроконидии

Род	Микроконидии	Макроконидии
<i>Trichophyton</i>	Гладкостенные. Используются для идентификации	Отсутствуют или не диагностируются
<i>Microsporum</i>	Отсутствуют или не диагностируются	Стенки неровные. Используются для идентификации
<i>Epidermophyton</i>	Отсутствуют	Гладкостенные. Используются для идентификации

рисе, перфорировать короткие пряди волос *in vitro*, гидролизовать мочевины (уреазный тест) или по потребности в питательных средах для роста (табл. 188-7).

ПАТОГИСТОЛОГИЯ

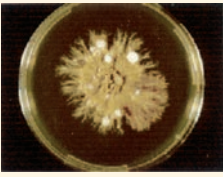
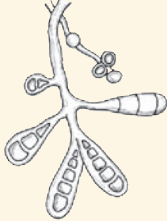




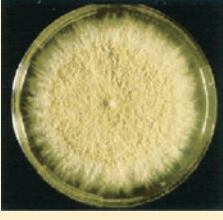
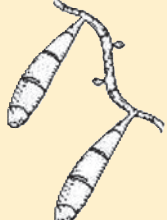
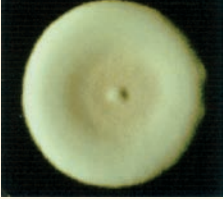


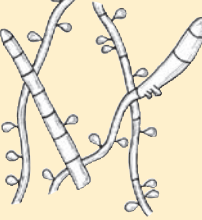
Биопсия кожи редко применяется при обследовании в случае типичных дерматофитий. При локализованных кожных высыпаниях с подозрением на дерматофитию и неоднозначным результатом исследования с КОН терапия часто проводится, несмотря на отсутствие подтверждения. Биопсия может подтвердить диагноз, когда для лечения стойких или распространенных высыпаний рекомендуется системный препарат. Биопсия может помочь в диагностике гранулемы Майокки, при которой исследование с КОН поверхностных чешуек чаще дает отрицательный результат. Кроме того, биопсия иногда полезна для подтверждения наличия гиф, поражающих волосаго стержни при дерматофитии волосистой части кожи головы, хотя для определения вида патогена необходим культуральный анализ. При наличии гиф в роговом слое их можно оценить путем окрашивания гематоксилином и эозином. Однако специальные красители, чаще всего периодная кислота и реактив Шиффа (PAS) или метенамин-серебро, выявляют гифы, плохо определяемые при рутинном окрашивании. Если для онихомикоза наиболее чувствительным тестом является культуральный, то для исследования срезов ногтя наиболее чувствителен PAS-метод,²⁹ который избавляет от необходимости неделями ждать результата.

ФЛУОРЕСЦЕНЦИЯ ПОД ЛАМПОЙ ВУДА

Исследование под лампой Вуда (365 нм) участков тела с волосаго покровом, таких как волосистая часть кожи головы или область бороды, может выявить птеридиновую флуоресценцию волос, инфицированных грибковыми патогенами. Флуоресцирующие волосы затем подвергают дальнейшему исследованию, в том числе культуральному анализу. Эктотриксные организмы, такие как *M. canis* и *M. audouinii* будут флуоресцировать при исследовании под лампой Вуда, а эндотриксный организм *T. tonsurans* флуоресценции не вызывает. Поскольку *T. tonsurans*

ТАБЛИЦА 188-6

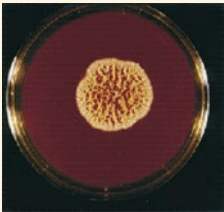

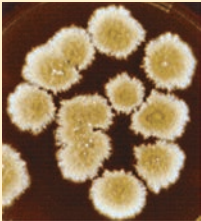
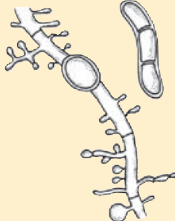

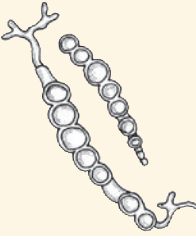

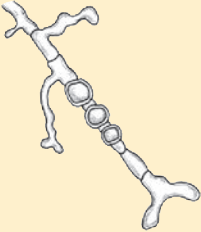
Свойства большинства часто встречающихся дерматофитов

Вид	Морфология колонии		Морфологические особенности при микроскопии
<p><i>Epidermophyton floccosum</i></p> 	<p>Плоская перистая колония с центральной впадиной и тусклой серо-зеленой окраской. Пигментация в диапазоне от желтого до коричневого</p>		<p>Нет микроконидий, множество тонко- и толстостенных макроконидий в форме булавы.</p>
<p><i>Microsporum audouinii</i></p> 	<p>Плоская колония бело-серого цвета с широкими радиальными бороздами. Пигментация от желтовато-коричневого до желтовато-розового. Розовый пигмент на картофельном агаре. Нет роста на рисовом агаре.</p>		<p>Терминальные хламидоконидии и гребенчатые гифы.</p>
<p><i>M. canis</i></p> 	<p>Плоская, белая или бежевая колония с грубыми ворсинками и узко расположенными радиальными бороздами. Желтая или оранжевая пигментация. На картофельном агаре — желтый цвет. Есть рост на рисовом агаре.</p>		<p>Немногочисленные микроконидии, множество толстостенных и игольчатых макроконидий с шипами на окончании.</p>
<p><i>M. gypseum</i></p> 	<p>Плоская и гранулированная колония с желтовато-коричневым пигментом. Пигментация отсутствует.</p>		<p>Мало микроконидий, множество толстостенных макроконидий без выступов.</p>
<p><i>Trichophyton mentagrophytes</i></p> 	<p>Белая или кремовая колония с пушистой поверхностью и валом по периметру. Пигментация отсутствует либо светло-коричневого цвета. Отсутствие пигмента на картофельном агаре. Уреаза — положит.</p>		<p>Круглые микроконидии, собранные в кластеры, редкие макроконидии в форме сигар, кое-где — спиральные гифы. Перфорация волоса — положит.</p>
<p><i>T. rubrum</i></p> 	<p>Приподнятый белый центр и бордовая периферия. Бордовая пигментация. Вишнево-красный пигмент на картофельном агаре. Уреаза — отр.</p>		<p>Немного микроконидий в форме слезы, редкие макроконидии, напоминающие карандаши. Перфорация волоса — отр.</p>

Продолжение

ТАБЛИЦА 188-6

Свойства большинства часто встречающихся дерматофитов (Продолжение)

Вид	Морфология колонии		Морфологические особенности при микроскопии
<p><i>T. schoenleinii</i></p> 	Беловатая складчатая колония. Бесцветная или желтовато-коричневая пигментация.		Покрытые шишками гифы, напоминающие олени рога (или канделябры), многочисленные хламидоконидии.
<p><i>T. tonsurans</i></p> 	Напоминающий замшу центр и перистая периферия — цветом от белого до желтого или бордового. Пигментация обычно темно-бордовая, иногда — отсутствует или желтая. Частичная потребность в тиамине.		Множество микроконидий различной формы и редкие макроконидии в форме сигар.
<p><i>T. verrucosum</i></p> 	Малого размера, «собранная в кучу» колония, хотя иногда встречаются и плоские. Цвет — от белого до желтовато-серого. Пигментация — от нейтрального (отсутств.) до желтого. Для роста необходим тиамин и, как правило, инозитол.		Цепи хламидоконидий на декстрозном агаре Сабуро. Длинные и тонкие макроконидии в форме «крысиных хвостов» при наличии тиамина.
<p><i>T. violaceum</i></p> 	Холмистая колония с воскообразной поверхностью, глубокого фиолетово-красного цвета. Пигментация сиреневого цвета. Частичная потребность в тиамине.		Гифы нерегулярной формы, перемежающиеся вставочными хламидоконидиями. На декстрозном агаре Сабуро отсутствуют микро- или макроконидии, при наличии тиамина встречаются редкие микро- и макроконидии.

Приводится с разрешения David Ellis, PhD.

является сейчас самым распространенным возбудителем дерматофитии волосистой части головы, это ограничивает применение лампы Вуда в целях обследования пациента. В таблице 188-8 перечислены основные типы поражения волос дерматофитами и виды флуоресценции.

ДЕРМАТОФИТИИ

ДЕРМАТОФИТИЯ ВОЛОСИСТОЙ КОЖИ ЧАСТИ ГОЛОВЫ (*TINEA CAPITIS*)

Термином *Tinea capitis* (дерматофития волосистой части кожи головы) описывают дерматофитную инфекцию волос и кожи головы, обычно вызываемую видами

Trichophyton и *Microsporum*, за исключением *Trichophyton concentricum*.

ЭПИДЕМИОЛОГИЯ. *Tinea capitis* чаще всего наблюдается у детей в возрасте от 3 до 14 лет. Фунгистатическим действием жирных кислот в кожном сале объясняется резкое уменьшение частоты заболевания после пубертатного периода.³⁰ Общая распространенность носительства составляет в Соединенных Штатах около 4%, пик распространенности достигает примерно 13% у девочек афроамериканок, происходящих из регионов Африки южнее Сахары.³¹ В целом, по неизвестным причинам *tinea capitis* чаще встречается у детей африканского происхождения. Передача инфекции возрастает при несоблюдении личной гигиены, в условиях скученного проживания и низкого социально-экономического ста-

ТАБЛИЦА 188-7

Требования к питательной среде для *Trichophyton*

Уреазный тест	Дифференцирует <i>Trichophyton interdigitale</i> (положительный результат) и <i>Trichophyton rubrum</i> (отрицательный результат)	
Тест на перфорацию волос	Дифференцирует <i>T. interdigitale</i> (положительный результат) и <i>T. rubrum</i> (отрицательный результат)	
Требования к питательной среде	Дифференцирует <i>T. interdigitale</i> (положительный результат) и <i>T. rubrum</i> (отрицательный результат)	
	Тиамин	<i>Trichophyton tonsurans</i> <i>Trichophyton concentricum</i> <i>Trichophyton violaceum</i>
	Тиамин + инозитол	<i>Trichophyton verrucosum</i>
	Никотиновая кислота	<i>Trichophyton equinum</i>
	Гистидин	<i>Trichophyton megninii</i>
Рост на полированном рисе	Дифференцирует виды <i>Microsporum</i>	
	Хороший рост	<i>Microsporum canis</i>
	Плохой рост	<i>Microsporum audouinii</i> <i>Microsporum distortum</i>

туса. Антропофильный дерматофит *T. tonsurans* является самым распространенным возбудителем в Соединенных Штатах, в то время как в Европе самой частой причиной *tinea capitis* остается *M. canis*.³² Возбудителей *tinea capitis* выделяли из бытовых предметов, таких как расчески, головные уборы, наволочки, игрушки и театральные сиденья. Даже после выпадения волос инфекционные организмы могут сохраняться в них более одного года.³³ Значительная распространенность бессимптомных носителей препятствует эрадикации заболевания.

ПАТОГЕНЕЗ. Различают три разных типа инфицирования волос дерматофитами — эктотрикс, эндотрикс и фавус. Прежде чем спуститься в фолликул и проникнуть в корковое вещество волоса, дерматофиты внедряются в перифолликулярные участки рогового слоя и распространяются вокруг них и внутрь стержней волос, находящихся в средней и поздней фазе анагена. С ростом волос инфицированный участок волоса выступает над поверхностью кожи головы, где обламывается из-за повышенной хрупкости.

При *эктотриксных* инфекциях (рис. 188-2) визуализируются только артроконидии на поверхности волоса, хотя гифы присутствуют также и внутри стержня. Кутикула разрушена. При исследовании под лампой Вуда можно заметить желто-зеленое свечение, которое зависит от вида возбудителя. При *эндотриксных* инфекциях (рис. 188-2) артроконидии и гифы остаются внутри волоса и не затрагивают корковое вещество и кутикулу. Этот тип *tinea capitis* ассоциируется с картиной «черных точек», которые представляют собой обломанные волоски у поверхности кожи головы. *Эндотриксные* организмы не флуоресцируют при осмотре под лампой Вуда. Для *фавуса* характерны продольно

ТАБЛИЦА 188-8

Типы инфекции волос и флуоресценция

Тип инфекции	Дерматофит	Флуоресценция
Эндотрикс	<i>Trichophyton soudanense</i>	Нет
	<i>Trichophyton violaceum</i>	Нет
	<i>Trichophyton tonsurans</i>	Нет
	<i>Trichophyton gourvillii</i>	Нет
	<i>Trichophyton yaoundei</i>	Нет
Эктотрикс	<i>Microsporum canis</i>	Желто-зеленая
	<i>Microsporum audouinii</i>	Желто-зеленая
	<i>Microsporum distortum</i>	Желто-зеленая
	<i>Microsporum ferrugineum</i>	Желто-зеленая
	<i>Microsporum fulvum</i>	Нет
	<i>Microsporum gypseum</i>	Нет
	<i>Trichophyton megninii</i>	Нет
	<i>Trichophyton interdigitale</i>	Нет
	<i>Trichophyton rubrum</i>	Нет
	<i>Trichophyton verrucosum</i>	Нет
Фавус	<i>Trichophyton schoenleinii</i>	Сине-серая, иногда

расположенные гифы и воздушные пространства внутри волоса. Артроконидии в инфицированных волосах обычно не наблюдаются.

КЛИНИЧЕСКИЕ ПРИЗНАКИ. (Табл. 188-9). Клиническая картина *tinea capitis* зависит от вида возбудителя, а также от других факторов, таких как иммунный ответ организма. В целом, дерматофитная инфекция волосистой части кожи головы приводит к выпадению волос, шелушению и воспалительной реакции разной степени выраженности.

Невоспалительный тип. Этот тип называют также себорейной формой *tinea capitis*, так как преобладающим признаком является шелушение.³⁴ Невоспалительная форма *tinea capitis* чаще всего наблюдается в случае

ТАБЛИЦА 188-9

Патогены, ассоциируемые с клиническими формами *Tinea capitis*

Воспалительная форма	<i>Microsporum audouinii</i> <i>Microsporum canis</i> <i>Microsporum gypseum</i> <i>Microsporum nanum</i> <i>Trichophyton interdigitale</i> <i>Trichophyton schoenleinii</i> <i>Trichophyton tonsurans</i> <i>Trichophyton verrucosum</i>
Невоспалительная форма	<i>M. audouinii</i> <i>M. canis</i> <i>Microsporum ferrugineum</i> <i>T. tonsurans</i>
Черные точки	<i>T. tonsurans</i> <i>T. violaceum</i>
Фавус	<i>T. schoenleinii</i> <i>Trichophyton violaceum</i> <i>Trichophyton mentagrophytes</i>

Причины: Инфекция одного и того же дерматофита может проявляться несколькими клиническими картинами.

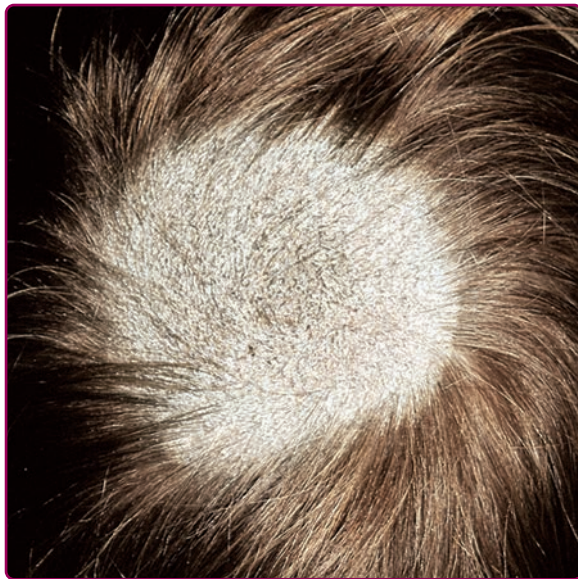

Рисунок 188-3 Дерматофития волосистой части кожи головы в виде заплаты. Большой участок гиперкератоза и алопеции, волосы обломаны у основания. Создается впечатление скошенного пшеничного поля на голове ребенка. Оставшиеся стержни волос и чешуйки издают зеленоватое свечение при излучении под лампой Вуда. При посеве был выявлен возбудитель — *Microsporum canis*.

антропофильных организмов, таких как *M. audouinii* или *Microsporum ferrugineum*. Артроконидии образуют «футляр» вокруг пораженных волос, которые становятся серыми и обламываются как раз на уровне кожи головы. Алопеция может быть незначительной или же, при более выраженном воспалении, могут наблюдаться ограниченные эритематозные шелушащиеся пятна нерубцующей алопеции с ломкостью волос (тип «серых пятен»; рис. 188-3). Пятна часто наблюдаются на затылке.³³ В случае эктотриксной формы под лампой Вуда может наблюдаться зеленая флуоресценция инфицированных волос (табл. 188-8).

«Черноточечная» *tinea capitis* (рис. 188-4). «Черноточечная» форма *tinea capitis* типично вызывается антропофильными эндотриксными организмами *T. tonsurans*

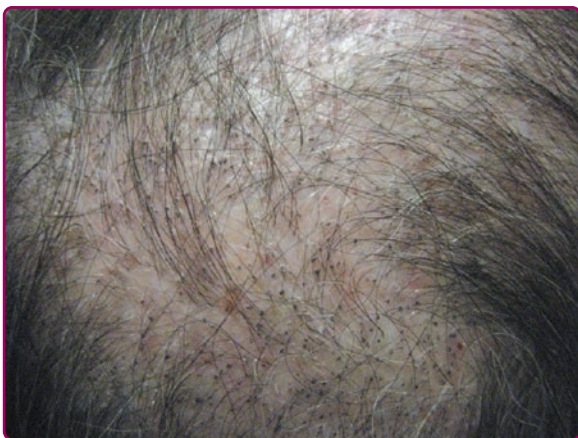

Рисунок 188-4 «Черноточечная» *tinea capitis*, вызванная *Trichophyton tonsurans*.

и *T. violaceum*. Волосы обламываются на уровне кожи головы, образуя сгруппированные черные точки в пределах полигональных участков алопеции с пальцевидными краями. В участках обломанных волос остаются также непораженные волосы. Хотя «черноточечная» *tinea capitis* обычно вызывает минимальное воспаление, у некоторых пациентов могут развиваться фолликулярные пустулы, фурункулоподобные узлы или, в редких случаях, керион — рыхлая воспалительная масса, испещренная обломанными волосами и фолликулярными отверстиями, дренирующими гной.³⁵

Воспалительный тип. Зоофильные или геофильные патогены, такие как *M. canis*, *M. gypseum* и *T. verrucosum*, чаще вызывают воспалительный тип *tinea capitis*. Воспаление, которое является результатом реакции гиперчувствительности к инфекции, развивается в этом случае от фолликулярных пустул до фурункулеза (рис. 188-5) или кериона (рис. 188-6). Интенсивное воспаление может также привести к рубцовой алопеции. Кожа на волосистой части кожи головы обычно зудящая или болезненная. Воспалительная форма *tinea capitis* обычно сочетается с увеличением задних шейных лимфатических узлов, что является клинической особенностью, отличающей *tinea capitis* от других воспалительных заболеваний волосистой части кожи головы.

ДИФФЕРЕНЦИАЛЬНЫЙ ДИАГНОЗ (блок 188-1).

ЛАБОРАТОРНЫЕ ТЕСТЫ (табл. 188-4, 188-6).

ПАТОГИСТОЛОГИЯ (табл. 188-4). При *tinea capitis* окрашивание PAS-методом и метенамин-серебром хорошо выявляет гифы вокруг и внутри волосяных стержней. В дерме наблюдается перифолликулярный смешанный клеточный инфильтрат из лимфоцитов, ги-

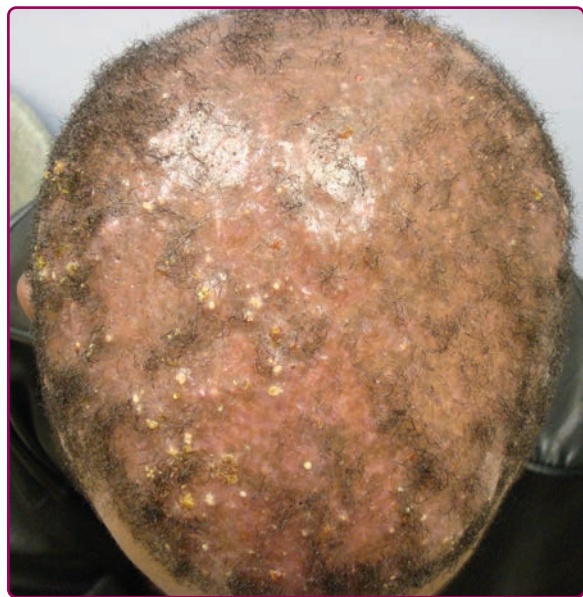

Рисунок 188-5 Воспалительная *tinea capitis*, вызванная *Microsporum canis*. Наряду с алопецией, наблюдаются воспалительные папулы, пустулы и узлы. У пациента увеличены также задние шейные лимфатические узлы.

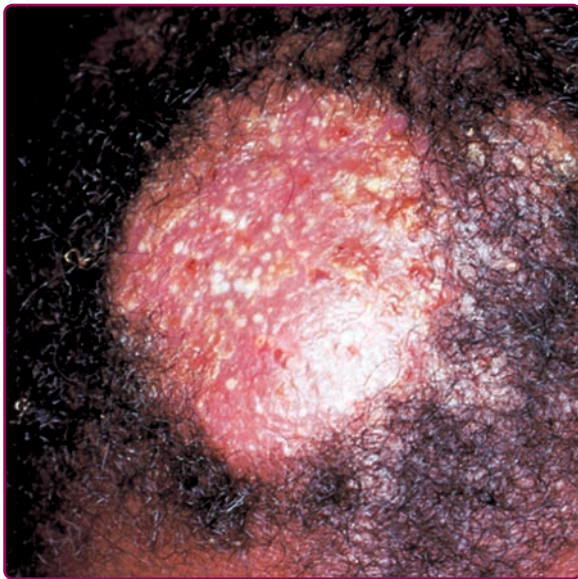

Рисунок 188-6 Керион волосистой части кожи головы.

стеоцитов, плазматических клеток и эозинофилов. Разрыв фолликулов приводит к реакции гигантских клеток инородного тела в окружающих тканях. В случае выраженного воспаления в таких очагах, как керион, выявляется острый инфильтрат полиморфноядерных лейкоцитов в дерме и фолликулах.³⁶ Возбудители при керионе могут не визуализироваться, поскольку интенсивная реакция хозяина разрушает многие из грибковых организмов. Однако грибковые антигены могут обнаруживаться методами иммунофлуоресценции.³⁷

TINEA FAVOSA

Tinea favosa или фавус (от латинского слова «соты») является хронической дерматофитной инфекцией волосистой части кожи головы, редко поражающей гладкую кожу и/или ногти, для которой характерны толстые желтые корки (скутулы) в области волосяных фолликулов, что приводит к рубцовой алопеции.

ЭПИДЕМИОЛОГИЯ. Фавус обычно возникает до подросткового периода, хотя может персистировать до взрослого возраста.³⁸ Географические границы фавуса, связанного с недоеданием и плохой гигиеной, в прошлом столетии сузились, и эта форма сейчас наблюдается почти исключительно в Африке, на Ближнем Востоке и в районах Южной Америки. Но даже в этих регионах частота инфекции резко снизилась и исследования из Южной Африки, Ливии и Аравийского полуострова указывают на исчезновение фавуса в течение нескольких последних десятилетий.³⁹⁻⁴¹

ЭТИОЛОГИЯ. *Trichophyton schoenleinii* — наиболее распространенная причина фавуса, хотя в редких случаях изолируются также *T. violaceum* и *M. gypseum*.⁴² Хотя фавус наблюдается у животных, в том числе у домашних птиц (*Microsporium gallinae*) и мышей (*Trichophyton mentagrophytes*, *T. mentagrophytes* var. *quinckeanum*), имеется

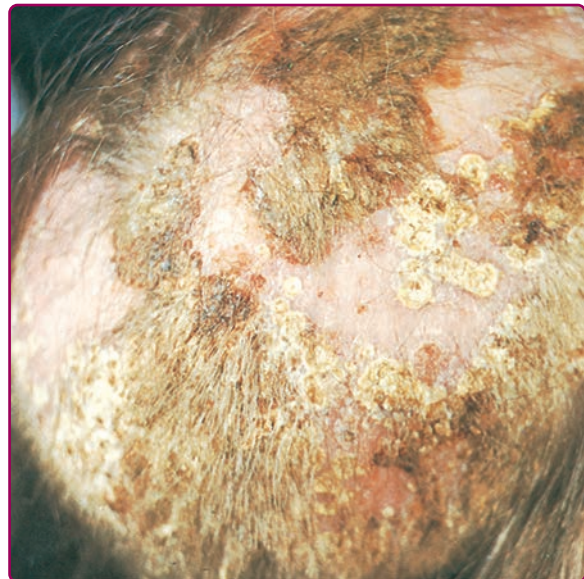


Рисунок 188-7 Фавус, вызванный *Trichophyton schoenleinii*. Отмечается наличие многочисленных желтых корочек.

лишь несколько сообщений о случаях инфицирования человека патогенами, вызывающими фавус у животных.⁴³

КЛИНИЧЕСКИЕ ПРИЗНАКИ. Ранний фавус (в первые три недели после инфицирования) характеризуется наличием пятнистой перифолликулярной эритемы с незначительным шелушением и спутанностью волос. Прогрессирующая инвазия гиф расширяет фолликул, образуя сначала желто-красную фолликулярную папулу, а затем желтую вогнутую корочку (скутулу) вокруг одного сухого волоса (рис. 188-7), менее ломкого, чем волосы при эндотриксных инфекциях. Скутула может достигать 1 см в диаметре, захватывать окружающие волосы и сливаться с другими скутулами, образуя крупные липкие колтуны с неприятным сырным или мускусным запахом. В течение нескольких лет бляшки распространяются по периферии, оставляя в центре атрофические участки алопеции.⁴²

ДИФФЕРЕНЦИАЛЬНЫЙ ДИАГНОЗ (блок 188-1)

ЛАБОРАТОРНЫЕ ТЕСТЫ (табл. 188-4, 188-6). При обследовании под лампой Вуда *T. schoenleinii* флуоресцирует слабым сине-серым цветом вдоль всего волоса. Микроскопия с препаратом КОН preparation выявляет гифы, расположенные по длине, вокруг и внутри волосяных стержней редкие артроконидии и свободные воздушные пространства.⁴²

ПАТОГИСТОЛОГИЯ (табл. 188-4)

ДЕРМАТОФИТИЯ ОБЛАСТИ БОРОДЫ (TINEA BARBAE)

ЭПИДЕМИОЛОГИЯ. *Tinea barbae*, как видно из названия, развивается у мужчин. Заболеваемость *tinea barbae*