В.Б.Полякова

АТЛАС

ЭЛЕКТРОЭНЦЕФАЛОГРАММ ДЕТЕЙ С РАЗЛИЧНОЙ ПАТОЛОГИЕЙ ГОЛОВНОГО МОЗГА

Москва
«МЕДпресс-информ»
2015

УДК 616.8
ББК 56.1
П54

Все права защищены. Никакая часть данной книги не может быть воспроизведена в любой форме и любыми средствами без письменного разрешения владельцев авторских прав.

Полякова В.Б.
П54 Атлас электроэнцефалограмм детей с различной патологией головного мозга / В.Б.Полякова. – М. : МЕДпресс-информ, 2015. – 280 с.
ISBN 978-5-00030-224-8

Атлас составлен на основании анализа клинико-неврологического и ЭЭГ-обследования более 2200 детей в возрасте от 1 мес. до 15 лет, страдающих различной патологией головного мозга: последствиями родовой травмы, врожденной гидроцефалией, опухолями, сосудистыми и травматическими поражениями головного мозга, перинатальной энцефалопатией и др. При анализе ЭЭГ дается оценка степени выраженности диффузных и локальных изменений, а также уровня и степени вовлечения в патологический процесс стволовых структур мозга с учетом возрастных особенностей функционального развития ЦНС.

Атлас рассчитан на врачей-неврологов, нейрохирургов, специалистов по электроэнцефалографии и научных работников, занимающихся патологией головного мозга у детей.

УДК 616.8
ББК 56.1

ISBN 978-5-00030-224-8

© Полякова В.Б., 2015
© Оформление, оригинал-макет.
Издательство «МЕДпресс-информ», 2015

СОДЕРЖАНИЕ

Список сокращений 4

Литература 4

ОСОБЕННОСТИ ЭЛЕКТРОЭНЦЕФАЛОГРАММ ДЕТЕЙ
С РАЗЛИЧНОЙ ПАТОЛОГИЕЙ ГОЛОВНОГО МОЗГА 5

ЭЭГ ДЕТЕЙ С ПЕРИНАТАЛЬНОЙ И РЕЗИДУАЛЬНОЙ ЭНЦЕФАЛОПАТИЕЙ
И МИНИМАЛЬНОЙ МОЗГОВОЙ ДИСФУНКЦИЕЙ 13

ЭЭГ ДЕТЕЙ С ДЕТСКИМ ЦЕРЕБРАЛЬНЫМ ПАРАЛИЧОМ 41

ЭЭГ ДЕТЕЙ С ПОСЛЕДСТВИЯМИ РОДОВОЙ ТРАВМЫ 49

ЭЭГ ДЕТЕЙ С ПОРОКАМИ РАЗВИТИЯ ЧЕРЕПА И ГОЛОВНОГО МОЗГА 63

ЭЭГ ДЕТЕЙ С ГИДРОЦЕФАЛИЕЙ 105

ЭЭГ ДЕТЕЙ С ЧЕРЕПНО-МОЗГОВОЙ ТРАВМОЙ РАЗЛИЧНОЙ СТЕПЕНИ ТЯЖЕСТИ 143

ЭЭГ ДЕТЕЙ С ПОСЛЕДСТВИЯМИ ТЯЖЕЛОЙ ЧЕРЕПНО-МОЗГОВОЙ ТРАВМЫ 179

ЭЭГ ДЕТЕЙ С ОПУХОЛЯМИ ГОЛОВНОГО МОЗГА 197

ЭЭГ ДЕТЕЙ С СОСУДИСТЫМИ ПОРАЖЕНИЯМИ ГОЛОВНОГО МОЗГА 247

ЭЭГ ДЕТЕЙ С ВОСПАЛИТЕЛЬНЫМИ ЗАБОЛЕВАНИЯМИ ГОЛОВНОГО МОЗГА 269

Список сокращений

ВСД – вегетососудистая дистония
ДЦП – детский церебральный паралич
ЗЧЯ – задняя черепная яма
КТ – компьютерная томография
ММД – минимальная мозговая дисфункция
МРТ – магнитно-резонансная томография
ПЭП – перинатальная энцефалопатия
РЭП – резидуальная энцефалопатия
СЧЯ – средняя черепная яма
ЧМТ – черепно-мозговая травма
ЭЭГ – электроэнцефалограмма

Литература

1. *Бадалян Л.О.* Детская неврология. – М.: Медицина, 1984. – 576 с.
2. *Дубикайтис Ю.В., Полякова В.Б.* Биоэлектрическая активность головного мозга у больных с черепно-мозговой травмой при ирритации стволовых структур // Вопросы нейрохирургии. – 1983. – №3. – С. 14–18.
3. *Дубикайтис Ю.В., Полякова В.Б.* Значение ЭЭГ в прогнозировании исхода черепно-мозговой травмы // Вопросы нейрохирургии. – 1986. – №4. – С. 25–30.
4. *Дубикайтис Ю.В., Федотова Т.А.* Электроэнцефалографические признаки патологического процесса в области мостомозжечкового угла // Журнал невропатологии и психиатрии им. С.С.Корсакова. – 1984. – Т. 84, вып. 4. – С. 533–538.
5. *Полякова В.Б.* Роль состояния ствола головного мозга при определении степени компенсации механизмов регуляции вегетативных функций (на примере черепно-мозговой травмы) // Журнал неврологии и психиатрии им. С.С.Корсакова. – 1999. – №8. – С. 9–11.
6. *Полякова В.Б.* Атлас электроэнцефалограмм детей. – СПб.: Медицинский центр «Прогноз», 2000. – 72 с.
7. *Усанов Е.И., Полякова В.Б.* Диагностика опухолей таламуса у детей // Материалы Второго съезда нейрохирургов Российской Федерации. – СПб., 1998. – С. 245–246.
8. *Dumermuth G.* Elektroencephalographie im Kindesalter. Einfuhrung und Atlas. – Stuttgart: Georg Thieme Verlag, 1976. – 287 p.

ОСОБЕННОСТИ ЭЛЕКТРОЭНЦЕФАЛОГРАММ ДЕТЕЙ С РАЗЛИЧНОЙ ПАТОЛОГИЕЙ ГОЛОВНОГО МОЗГА

Помимо поражений головного мозга, характерных для детского возраста, таких как перинатальная энцефалопатия, родовая травма, детский церебральный паралич, пороки развития черепа и головного мозга, гидроцефалия и др., у детей могут быть и поражения головного мозга, которые встречаются у взрослых людей: черепно-мозговая травма, сосудистые поражения, опухоли и воспалительные заболевания головного мозга. Доказано, что тяжесть клинического состояния больных и клинические проявления поражений головного мозга часто зависят не от анатомического, а от функционального поражения головного мозга и его стволовых структур. Одним из объективных методов оценки функционального состояния головного мозга является электроэнцефалограмма.

Электроэнцефалограмма (ЭЭГ) – это регистрация через покровы черепа биоэлектрической активности коры головного мозга (суммы аксодендритных и дендродендритных биопотенциалов) под формирующим ритмическим влиянием стволовых структур через подкорковые образования, принимающие участие в зональном распределении ритмов. Таким образом, при анализе ЭЭГ можно выявлять диффузные изменения, охватывающие всю конвекситальную поверхность головного мозга, которые соответствуют клиническим общемозговым симптомам, локальные изменения в зоне расположения патологического процесса, проявляющиеся в клинике очаговыми полушарными симптомами, и стволовые изменения, проявляющиеся очаговыми стволовыми симптомами, а также в виде нарушения вегетативных функций. Определение уровня и степени вовлечения в патологический процесс (ирритации) стволовых структур головного мозга позволяет определить у больных степень нарушения механизмов регуляции вегетативных функций или степень компенсации витальных функций (Полякова В.Б., 1999).

ЭЭГ детей существенно отличается от ЭЭГ взрослого человека, что обусловлено возрастной эволюцией головного мозга, т.е. процессом формирования его структур и функций. Известно, что развитие нервной системы ребенка, начинаясь на ранних этапах эмбриональной жизни, продолжается в первые годы после рождения и окончательно завершается, по данным некоторых авторов (Бадалян Л.О., 1984; Dumermuth G., 1976), к 18–20 годам. Возрастная эволюция мозга, формирование его структур сопровождается усложнением его функций. Особенно интенсивно развитие нервно-психических функций у ребенка происходит в течение первого года жизни. Кроме того, детские неврологи выделяют определенные возрастные критерии (первый пубертатный период – возраст ребенка от 2 до 4 лет, второй пубертатный период – от 6 до 8 лет, и истинный пубертатный период – от 12 до 16 лет), когда появляются более сложные формы деятельности ЦНС и угасают безусловные рефлексы, характерные для более раннего периода развития нервной системы. Знание этих особенностей развития головного мозга имеет важное значение в диагностике и проведении своевременного патогенетического лечения различных заболеваний детей, и прежде всего поражений головного мозга. Необходимо также учитывать тот факт, что при развитии патологических изменений в головном мозге, по закону диссолюции Джексона, первыми в патологический процесс вовлекаются эволюционно более молодые центры, поражение которых сопровождается вовлечением в патологический процесс более эволюционно древних структур. Так, при поражении более высокого (орального) уровня ствола мозга происходит возврат функций на более низкий уровень, при этом механизмы регуляции вегетативных функций, заложенные в стволе мозга, теряют свою гибкость, становятся более примитивными.

Чтобы успешно применять ЭЭГ в детской практике, необходимо знать характерные особенности биоэлектрической активности коры головного мозга ребенка в процессе онтогенеза и закономерности развития патологического процесса в головном мозге. В «Атласе электроэнцефалограмм детей» (Полякова В.Б., 2000) представлены ЭЭГ практически здоровых детей в возрасте от 20 дней до 15 лет, которые позволяют проследить процесс формирования биоэлектрической активности коры головного мозга и дают возможность специалисту отдифференцировать возрастные изменения ЭЭГ от патологических.

ЭЭГ нозологически неспецифична, тем не менее применение ЭЭГ с диагностической целью при различной патологии головного мозга имеет определяющее значение для оценки функционального состояния головного мозга и его стволовых структур, для определения степени выраженности патологических нарушений, локализации патологического процесса. Кроме того, данные ЭЭГ-обследования позволяют определять эффективность (а при необходимости – вносить коррективы) проводимого лечения, а также могут быть использованы для прогнозирования течения и исхода заболевания.

За период с 1987-го по 2003 год в нейрохирургическом отделении Детской городской больницы №19 им. К.А.Раухфуса Санкт-Петербурга было проведено комплексное клинико-неврологическое и ЭЭГ-обследование 12 243 детей в возрасте от 8 дней до 15 лет с различной патологией головного мозга. Из них 10 043 ребенка были с легкой черепно-мозговой травмой (ЧМТ), в том числе перенесенной на фоне легкой перинатальной энцефалопатии (ПЭП) (Полякова В.Б., 2000). Из дру-

гих 2200 детей с различной патологией головного мозга было:

- с ПЭП – 63 ребенка,
- с родовой травмой головного мозга – 196,
- с детским церебральным параличом (ДЦП) – 16,
- с пороками развития черепа и головного мозга – 119,
- с гидроцефалией – 546,
- с ЧМТ различной степени тяжести – 680,
- с последствиями тяжелой ЧМТ – 313,
- с опухолями головного мозга – 158,
- с сосудистыми заболеваниями головного мозга – 96,
- с воспалительными заболеваниями головного мозга – 43.

ЭЭГ регистрировали на 17-канальном электроэнцефалографе «Medicor» и компьютерном энцефалографе «Телепат-104». Запись производилась по отношению к усредненному потенциалу при расположении электродов на конвекситальной поверхности головы по схеме «10–20». Мы пользовались следующими обозначениями для этих отведений сверху вниз, предложенными профессором Ю.В.Дубикайтисом: передне-, средне- и задневисочные; передне-, средне- и заднелобные; теменное и затылочное отведения правого полушария. Далее: передне-, средне- и заднелобные; теменное, затылочное: передне-, средне- и задневисочные отведения левого полушария. Регистрировалась фоновая ЭЭГ и под влиянием функциональных нагрузок: фотостимуляции и при возможности – гипервентиляции. Визуальный анализ ЭЭГ проводился на основании сопоставления с данными клинико-неврологического осмотра с использованием данных дополнительных методов обследования (краниографии, УЗИ, КТ и МРТ головного мозга, офтальмологического исследования и др.) и с учетом возрастных особенностей биоэлектрической активности коры головного мозга.

Наиболее частой патологией головного мозга ребенка является ПЭП различной степени выраженности: от легкой до выраженной, на фоне которой могут возникать другие поражения головного мозга (ЧМТ, опухоли, сосудистые или воспалительные заболевания). Как правило, ПЭП обусловлена внутриутробной гипоксией плода или асфиксией новорожденных вследствие различных заболеваний матери или акушерской патологии. До 2 лет эти гипоксические нарушения называются перинатальной энцефалопатией (ПЭП), до 6 лет – резидуальной энцефалопатией (РЭП), а с 7 лет – минимальной мозговой дисфункцией (ММД). Наиболее грубым проявлением внутриутробного и интракраниального повреждения головного мозга является ДЦП, для которого характерны нарушения моторного развития ребенка, сопровождающиеся аномальным распределением мышечного тонуса и нарушением координации движений, а также чувствительные расстройства, задержка психического развития и речи, судороги. ДЦП относится к непрогрессирующим резидуальным состояниям, однако патологическое состояние ЦНС, обусловленное ДЦП, утяжеляет течение других заболеваний нервной системы.

Изменения на ЭЭГ при легкой ПЭП в возрастном аспекте представлены в «Атласе электроэнцефалограмм детей» (Полякова В.Б., 2000). Как представлено в этом «Атласе...», легкая ПЭП у детей до 1 года вызывает на ЭЭГ легкие или умеренные диффузные изменения с некоторым преобладанием патологических изменений в одном из полушарий в виде задержки на 2–3 мес. появления альфа-волн и зональных различий регистрируемых биопотенциалов и регистрации медленных волн тета- и дельта-диапазона. У детей более старшего возраста до 7–8 лет на ЭЭГ сохраняются дельта-волны на фоне доминирующей тета-активности.

При легкой ПЭП патологические нарушения со стороны ЦНС часто имеют функциональный, обратимый характер. Однако даже эти легкие нарушения перинатального генеза, в более старшем возрасте называемые ММД, являются причиной различных нарушений функций ЦНС, проявляясь в виде астенического синдрома, снижения интеллектуально-мнестических функций, слабости концентрации внимания, повышенной эмоциональной лабильности, затруднения социальной адаптации и т.д. На ЭЭГ при ММД выявляются легкие диффузные изменения в виде некоторой деформации и иногда заостренности альфа-ритма, регистрируемого в сочетании с бета- и тета-волнами. Может выявляться легкая межполушарная асимметрия в виде некоторого преобладания патологических изменений в одном из полушарий мозга. Со стороны стволовых структур выявляются легкая ирритация гипоталамических структур в виде заостренности альфа-ритма, слабой модуляции, правильности его зонального распределения и регистрации единичных билатерально синхронных вспышек альфа-ритма, или легкая ирритация всех диэнцефальных образований, для которой характерны регистрация в затылочных отведениях групп синхронных тета-волн или единичных билатерально синхронных вспышек в ритме тета. Поэтому даже при легкой ПЭП необходимо диспансерное наблюдение за этими детьми с применением ЭЭГ-обследования, которое позволяет объективизировать и уточнять результаты неврологического осмотра, для предотвращения указанных нарушений функций ЦНС в более старшем возрасте.

При нарастании степени выраженности ПЭП на ЭЭГ отмечается усиление выраженности диффузных изменений и нарастание степени ирритации стволовых структур с распространением ее в каудальном направлении. Если при легкой ПЭП на ЭЭГ выявляются легкие диффузные изменения и легкая степень ирритации диэнцефальных или диэнцефально-мезенцефальных структур, то при умеренной и выраженной ПЭП диффузные изменения на ЭЭГ характеризуются преобладанием медленноволновой активности дельта-диапазона, а со стороны стволовых структур отмечается умеренная или выраженная степень ирритации мезенцефальных структур в виде периодов дистантной синхронизации в ритме дельта. Иногда при ПЭП, РЭП или ММД на ЭЭГ могут выявляться элементы судорожной активности: диффузно или со стороны медиобазальных образований височных долей или ствола мозга, что указывает на повышенную судорожную готовность этих структур постгипоксического генеза и требует внесения корректив в проводимое лечение и ЭЭГ-наблюдение в динамике.

Родовая травма головного мозга – это более тяжелое, чем ПЭП, поражение головного мозга во время родового акта, вызываемое нарушением мозгового кровообращения с кровоизлиянием в вещество мозга и/или его оболочки, сопровождающееся структурными нарушениями со стороны ЦНС. Родовая травма может возникать на фоне гипоксии мозга плода, которая, в свою очередь, может способствовать кровоизлиянию в мозг. Неврологическая картина при родовой травме зависит от обширности и глубины поражения мозга и поэтому может варьировать от легких общемозговых симптомов до грубых нарушений

полиморфного характера, в том числе и со стороны вегетативных функций.

Изменения на ЭЭГ при родовой травме также зависят от тяжести перенесенной травмы и могут варьировать от легких диффузных изменений и легкой степени ирритации срединных структур головного мозга на диэнцефально-мезенцефальном уровне до выраженных и даже грубых диффузных изменений и выраженной или грубой степени ирритации стволовых структур головного мозга преимущественно на мезенцефальном уровне. Выраженные диффузные изменения на ЭЭГ проявляются в виде доминирования высокоамплитудной медленноволновой активности дельта-диапазона. При этом реакция на фотостимуляцию сохраняется в виде незначительной перестройки ритмов или двигательной активности ребенка. При грубых диффузных изменениях на ЭЭГ регистрируются «голые» дельта-волны, имеющие тенденцию к уменьшению их амплитудных значений до полного угнетения биоэлектрической активности коры головного мозга.

При этом какие бы то ни было реакции на сенсорные раздражители, в том числе на фотостимуляцию, отсутствуют. Грубые диффузные изменения на ЭЭГ могут маскировать преобладание локальных изменений в одном их полушарий мозга и даже стволовые изменения. Выраженная степень ирритации мезенцефальных структур характеризуется дистантно синхронизированным дельта-ритмом. При грубой ирритации мезенцефальных структур на ЭЭГ могут выявляться признаки аксиальной дислокации ствола мозга в виде чередования периодов дистантной синхронизации дельта-волн и периодов угнетения биоэлектрической активности и отсутствия реакции на сенсорные раздражители, в том числе и на фотостимуляцию (Дубикайтис Ю.В., Полякова В.Б., 1983), что является одним из прогностически неблагоприятных признаков поражения головного мозга и требует принятия экстренных мер для спасения жизни ребенка.

ЭЭГ-обследования детей с родовой травмой головного мозга позволяют не только оценить функциональное состояние головного мозга и его стволовых структур, но и определить эффективность проводимого лечения, а также прогноз течения и исхода родовой травмы. Всех детей, перенесших родовую травму, необходимо взять на диспансерный учет и регулярно проводить не только неврологический осмотр, но и ЭЭГ-исследование для коррекции патогенетической терапии.

К порокам развития черепа и головного мозга относятся черепно-мозговые грыжи, микроцефалия, краниостеноз, дисгенезии мозжечка, платибазия, синдром Арнольда–Киари и др. Неврологическая симптоматика при пороках развития черепа и головного мозга обусловлена степенью поражения мозговой ткани и локализацией ее преимущественного поражения. При краниостенозе, платибазии и синдроме Арнольда–Киари ведущим в клинической картине является гипертензионный синдром, нарастание которого является показанием для хирургического лечения с целью декомпрессии головного мозга и его стволовых структур. Лечение черепно-мозговых грыж также хирургическое. При микроцефалии, возникшей вследствие недоразвития мозга, клиническая картина представлена умственной отсталостью, нарушением функций глазодвигательных нервов, изменением мышечного тонуса, спастическими парезами и иногда судорогами. Лечение микроцефалии медикаментозное с учетом доминирующих симптомов поражения головного мозга.

Значение ЭЭГ-обследования таких детей заключается в том, что ЭЭГ позволяет определить и объективизировать степень выраженности общемозговой симптоматики, преобладание (локализацию) патологических изменений и степень компенсации витальных функций, последнее особенно важно в тех случаях, когда ребенку предстоит экстренное хирургическое вмешательство. Как правило, при пороках развития черепа и головного мозга на ЭЭГ доминируют диффузные изменения различной степени выраженности в зависимости от стадии развития патологического процесса. При этом крайне важно при анализе ЭЭГ учитывать возрастные особенности биоэлектрической активности головного мозга. Дети с пороками развития черепа и головного мозга нуждаются в постоянном диспансерном наблюдении у детского невролога с использованием данных ЭЭГ для объективизации результатов неврологического обследования и оценки эффективности проводимой терапии.

Одним из последствий пороков развития черепа и головного мозга, в том числе врожденного стеноза водопровода мозга, пороков развития отверстий Лушки и Мажанди, является гидроцефалия. Причиной гидроцефалии могут быть также воспалительные и спаечные процессы в оболочках головного мозга, ЧМТ и опухоли головного мозга, блокирующие ликворопроводящие пути. Гидроцефалия делится на гиперсекреторную и арезорбтивную, на сообщающуюся и окклюзионную, на наружную и внутреннюю. Тяжесть клинического состояния больных определяется степенью выраженности гидроцефалии, острым или хроническим характером ее течения. При выраженной гидроцефалии у детей отмечается отставание в психомоторном развитии, нистагм, атрофия зрительных нервов, которая может привести к слепоте, спастические парезы и параличи. Особенно тяжело протекает окклюзионная гидроцефалия, для которой характерны гипертензионные кризы. Нарастание гипертензионно-гидроцефального синдрома может привести к аксиальной дислокации ствола мозга с последующим ущемлением его на уровне тенториального и большого затылочного отверстия с развитием в клинике синдрома разобщения стволовых структур.

На ЭЭГ у детей, страдающих гидроцефалией, доминируют диффузные и стволовые изменения различной степени выраженности в зависимости от тяжести патологического процесса. Выраженная степень диффузных изменений проявляется на ЭЭГ в виде преобладания высокоамплитудных медленных волн преимущественно дельта-диапазона.

При грубо выраженных диффузных изменениях на ЭЭГ регистрируются «голые» дельта-волны с тенденцией к снижению их амплитудных значений до полного угнетения биоэлектрической активности коры головного мозга. Выраженная ирритация стволовых структур проявляется на ЭЭГ в виде длительных периодов дистантной синхронизации медленных волн тета- и дельта-диапазона.

Грубая ирритация мезенцефальных структур проявляется на ЭЭГ в виде генерализованной дистантно-синхронизированной дельта-активности или в виде аксиальной дислокации. При ущемлении ствола на уровне тенториального отверстия и развитии синдрома разобщения стволовых структур на этом уровне ЭЭГ характеризуется преобладанием высокоамплитудных дельта-волн в лобно-теменных отведениях и угнетением биоэлектрической активности в теменно-затылочных отведениях (Дубикайтис Ю.В., Полякова В.Б., 1986). Описанные ЭЭГ-явления аксиальной дислокации и разобщения ствола на тенториальном

уровне являются прогностически неблагоприятными признаками течения заболевания, но, как правило, предшествуя клиническим проявлениям этих синдромов, дают возможность своевременного принятия мер, направленных на устранение или уменьшение компрессии мозга и его стволовых структур.

Комплексное лечение гидроцефалии целесообразно проводить под контролем ЭЭГ, которая позволит определить эффективность проводимого лечения, а при усилении выраженности диффузных и стволовых изменений, свидетельствующих о нарастании окклюзионного гидроцефального синдрома, может быть одним из показаний для проведения хирургического лечения.

Одной из частых форм поражения головного мозга в детском возрасте является ЧМТ. Ежегодно в нейрохирургическое отделение ДГБ №19 им. К.А.Раухфуса Санкт-Петербурга поступает 1500 детей, из них 1200 человек (80%) с ЧМТ. При этом на долю легкой ЧМТ приходится 76%, среднетяжелой – 3,4% и на тяжелую – 0,6%. Традиционно к легкой ЧМТ относится сотрясение головного мозга и ушиб головного мозга легкой степени, а возникающие нарушения имеют преимущественно функциональный или легкий органический характер. При среднетяжелой ЧМТ ушиб головного мозга характеризуется умеренно выраженными морфологическими нарушениями в коре головного мозга, переломами костей свода и основания черепа и субарахноидальным кровоизлиянием. При тяжелой ЧМТ могут выявляться обширные очаги размозжения или интракраниальные гематомы, вдавленные переломы костей свода черепа.

У детей клинические проявления травматического повреждения головного мозга во многом зависят от возрастной эволюции, т.е. от процесса формирования структур и функций головного мозга. Чем младше ребенок, тем в большей степени в неврологическом статусе преобладают общемозговые симптомы. Реакция со стороны стволовых структур определяется процессом формирования корково-подкорково-стволовых структур и функциональных связей между ними. Проявление очаговых полушарных симптомов также зависит от возраста ребенка. У маленьких детей вследствие функциональной незрелости коры при ЧМТ можно выявить лишь оживление сухожильных и периостальных рефлексов, преобладающих с одной стороны. С возрастом очаговые полушарные симптомы начинают проявляться более отчетливо, если только при тяжелой ЧМТ выраженные общемозговые и стволовые симптомы не маскируют очаговую полушарную симптоматику.

ЭЭГ практически здоровых детей с легкой ЧМТ и детей, перенесших легкую ЧМТ на фоне легкой ПЭП, достаточно полно представлены в «Атласе электроэнцефалограмм детей» (Полякова В.Б., 2000). Легкая ЧМТ у практически здоровых детей вызывает на ЭЭГ легкие диффузные изменения, преобладающие на стороне травмы, а со стороны подкорково-стволовых структур в зависимости от возраста ребенка выявляются легкие признаки нарушения корково-подкорковых взаимоотношений или легкая ирритация стволовых структур (гипоталамических, диэнцефальных, реже – диэнцефально-мезенцефальных).

Если легкая ЧМТ была перенесена на фоне легкой ПЭП, на ЭЭГ выявляются умеренно выраженные диффузные изменения с явлениями межполушарной асимметрии в виде регистрации единичных дельта-волн. При этом преобладание патологических изменений иногда отмечается не на стороне травмы, а на противоположной стороне, что обусловлено нарушениями, возникшими в результате ПЭП. Со стороны подкорково-стволовых структур также отмечается усиление патологических изменений, у детей до 7–8 лет на ЭЭГ выявляются признаки ирритации срединных структур головного мозга на мезенцефальном уровне.

При среднетяжелой ЧМТ на ЭЭГ доминирует медленноволновая активность тета- и дельта-диапазона с преобладанием медленноволновой компоненты на стороне травмы, выявляются периоды дистантной синхронизации регистрируемых форм ритмов. Данные ЭЭГ при этом указывают на умеренные или выраженные диффузные изменения, преобладающие на стороне травмы, и умеренную, реже выраженную степень ирритации диэнцефально-мезенцефальных или мезенцефальных структур.

Тяжелая ЧМТ вызывает на ЭЭГ детей выраженные или грубые диффузные изменения в виде отсутствия альфа-ритма, регистрации медленноволновой активности преимущественно дельта-диапазона. Может выявляться межполушарная асимметрия. Со стороны стволовых структур имеет место выраженная или грубая степень ирритации диэнцефально-мезенцефальных или мезенцефальных структур в виде длительных периодов дистантной синхронизации тета- и/или дельта-волн. В далеко зашедших случаях развития травматического поражения головного мозга – при развитии отека и дислокации – на ЭЭГ выявляются характерные, описанные выше признаки аксиальной дислокации стволовых структур.

Под влиянием проведенного лечения ЧМТ, в том числе и оперативного, у детей наступает регресс неврологической симптоматики, и на ЭЭГ отмечается уменьшение выраженности диффузных, локальных и стволовых изменений. Следует особо подчеркнуть, что диффузные и локальные изменения на ЭЭГ, особенно после легкой и среднетяжелой ЧМТ, регрессируют более полно. Со стороны стволовых структур отмечается динамика обратного развития в оральном направлении их ирритации и уменьшение степени ее выраженности. Легкая степень ирритации гипоталамических или всех диэнцефальных структур после ЧМТ, в том числе и легкой, сохраняется у детей, так же как и взрослых больных, в течение длительного времени, а может быть, и всю жизнь, проявляясь в виде нарушения механизмов регуляции вегетативных функций, и прежде всего со стороны сердечно-сосудистой системы. Поэтому даже после легкой ЧМТ, которая только называется «легкой» по принятой классификации тяжести ЧМТ, необходимо длительное диспансерное наблюдение за детьми с использованием данных ЭЭГ-обследования для объективизации результатов неврологического осмотра, определения эффективности проводимого лечения и при необходимости – внесения корректив в лечение и для профилактики последствий ЧМТ.

Опухоли головного мозга у детей составляют около 5% всех органических поражений головного мозга. Чем младше ребенок, тем в большей степени в клинической картине преобладают общемозговые симптомы, особенно в тех случаях, когда опухоль, располагаясь на путях оттока ликвора, приводит к развитию окклюзионной гидроцефалии. Выявляемые очаговые неврологические симптомы, как правило, соответствуют зоне расположения опухоли. Тяжесть клинического состояния ребенка, как и взрослого больного, с опухолью головного мозга определяется уровнем и степенью вовлечения в патологический процесс стволовых структур мозга, что проявляется в клинической картине очаговыми стволовыми симптомами

ЭЭГ ДЕТЕЙ С ПЕРИНАТАЛЬНОЙ И РЕЗИДУАЛЬНОЙ ЭНЦЕФАЛОПАТИЕЙ И МИНИМАЛЬНОЙ МОЗГОВОЙ ДИСФУНКЦИЕЙ

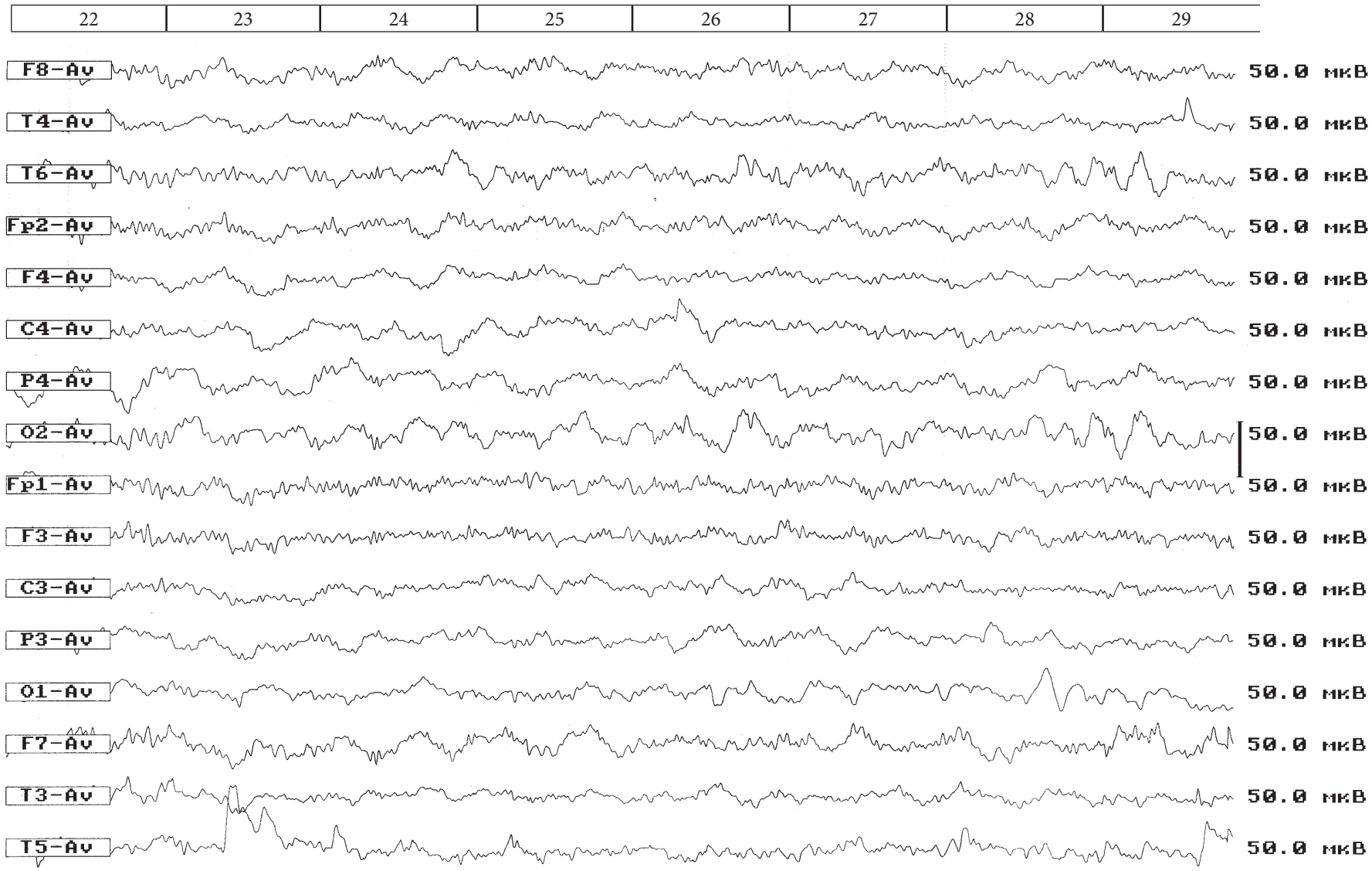

Рис. 1. ЭЭГ ребенка К., 18 дней, с кефалогематомой в левой теменной области и легкой перинатальной энцефалопатией

На ЭЭГ альфа-ритм отсутствует. Фоновая запись представлена низкоамплитудной кривой бета-, тета- и дельта-диапазона, преобладающей по амплитуде в правом затылочном отведении. Зональные различия амплитудных значений регистрируемых биопотенциалов хуже выражены в отведениях левого полушария. На фотостимуляцию реакция в виде перестройки ритмов.

Данные ЭЭГ указывают на легкие диффузные изменения, преобладающие в левом полушарии, и легкие признаки ирритации срединных структур головного мозга преимущественно на диэнцефальном уровне.

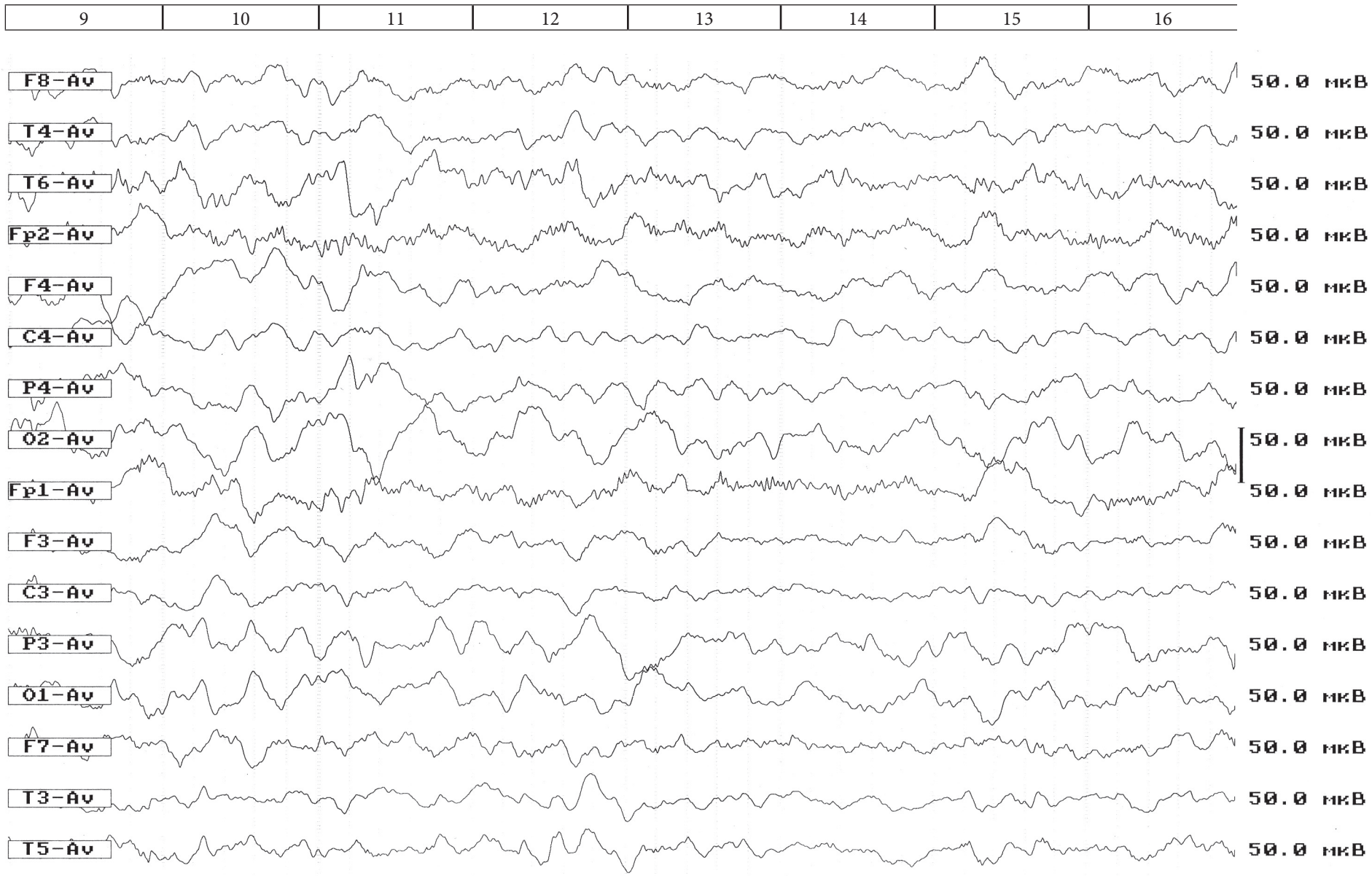

Рис. 2. ЭЭГ ребенка Г., 1 мес., с кефалогематомой в левой теменной области и легкой перинатальной энцефалопатией

На ЭЭГ альфа-ритм практически отсутствует. Фоновая запись представлена медленноволновой активностью тета- и дельта-диапазона, преобладающей по амплитуде в правом затылочном отведении. В отведениях левого полушария отмечается правильность зонального распределения ритмов. В левом теменном отведении выявляется преобладание амплитудных значений дельта-волн. В средне-задне-лобных отведениях левого полушария имеется снижение амплитудных значений регистрируемых биопотенциалов. На фотостимуляцию – двигательная реакция.

Данные ЭЭГ указывают на умеренно выраженные диффузные изменения, преобладающие в левом полушарии, и слабые признаки ирритации ствола головного мозга на мезенцефально-диэнцефальном уровне.

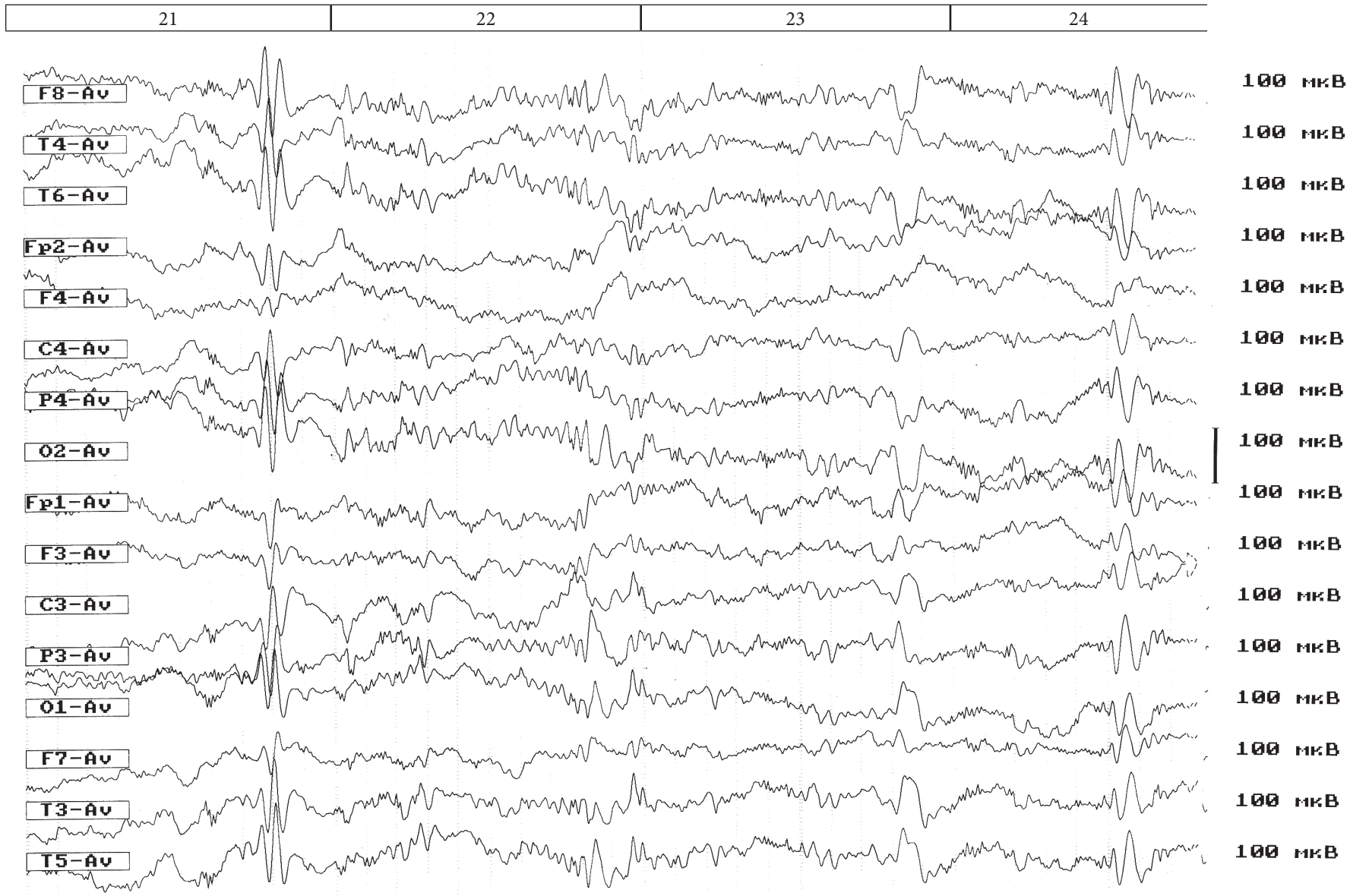

Рис. 3. ЭЭГ ребенка Л., 1 мес., с кефалогематомой в левой теменной области и легкой перинатальной энцефалопатией

На ЭЭГ альфа-ритм представлен единичными редуцированными элементами, регистрируемыми в сочетании с бета- и тета-волнами. Зональных различий не выявляется. В левых заднелобном, теменном и височных отведениях выявляются иногда синхронные низкоамплитудные, деформированные дельта-волны. При ритмической фотостимуляции происходит перестройка ритмов. В фоновой записи и во время ритмической фотостимуляции регистрируются билатерально синхронные вспышки заостренных частых форм ритмов.

Данные ЭЭГ указывают на легкие диффузные изменения, на преобладание патологических изменений в задних отделах лобной, теменной и височной долей левого полушария и признаки вовлечения в патологический процесс оральных отделов ствола головного мозга.