

ДЕРМАТОЛОГИЧЕСКИЙ

АТЛАС

Под редакцией
О.Ю. Олисовой, Н.П. Теплюк



Москва
ИЗДАТЕЛЬСКАЯ ГРУППА
«ГЭОТАР-Медиа»
2015

АЛЛЕРГОДЕРМАТОЗЫ

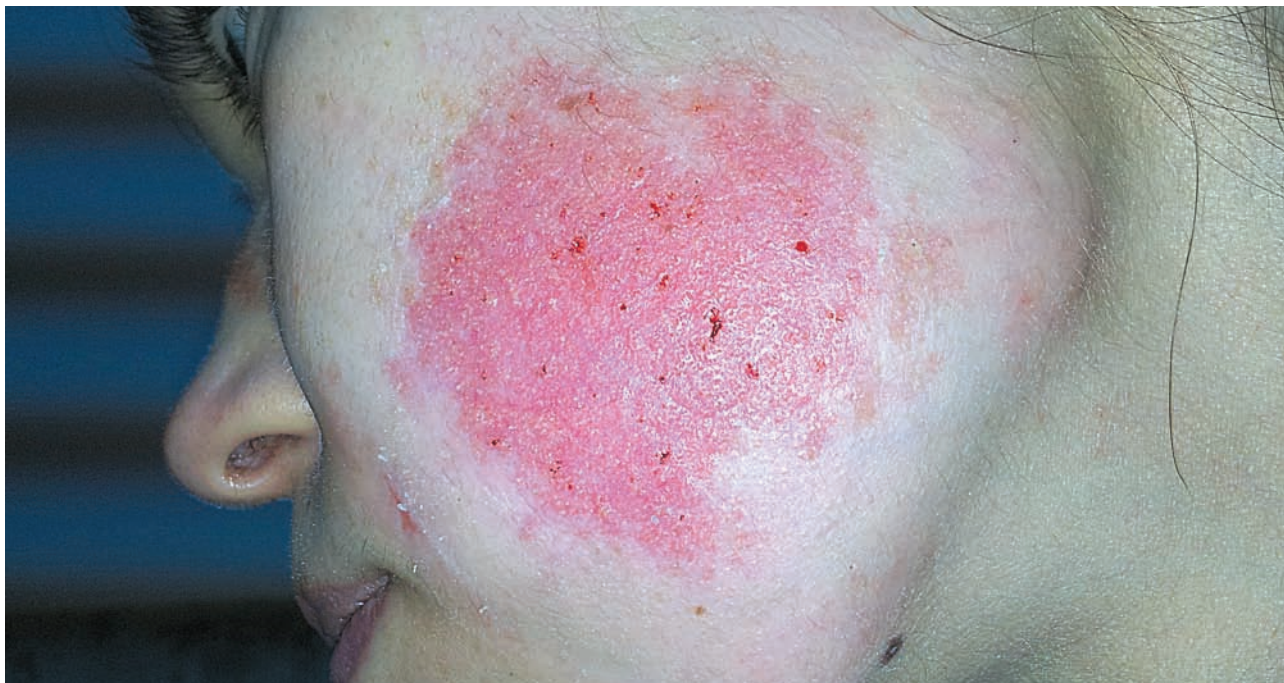

Рис. 1. Дерматит аллергический медикаментозный

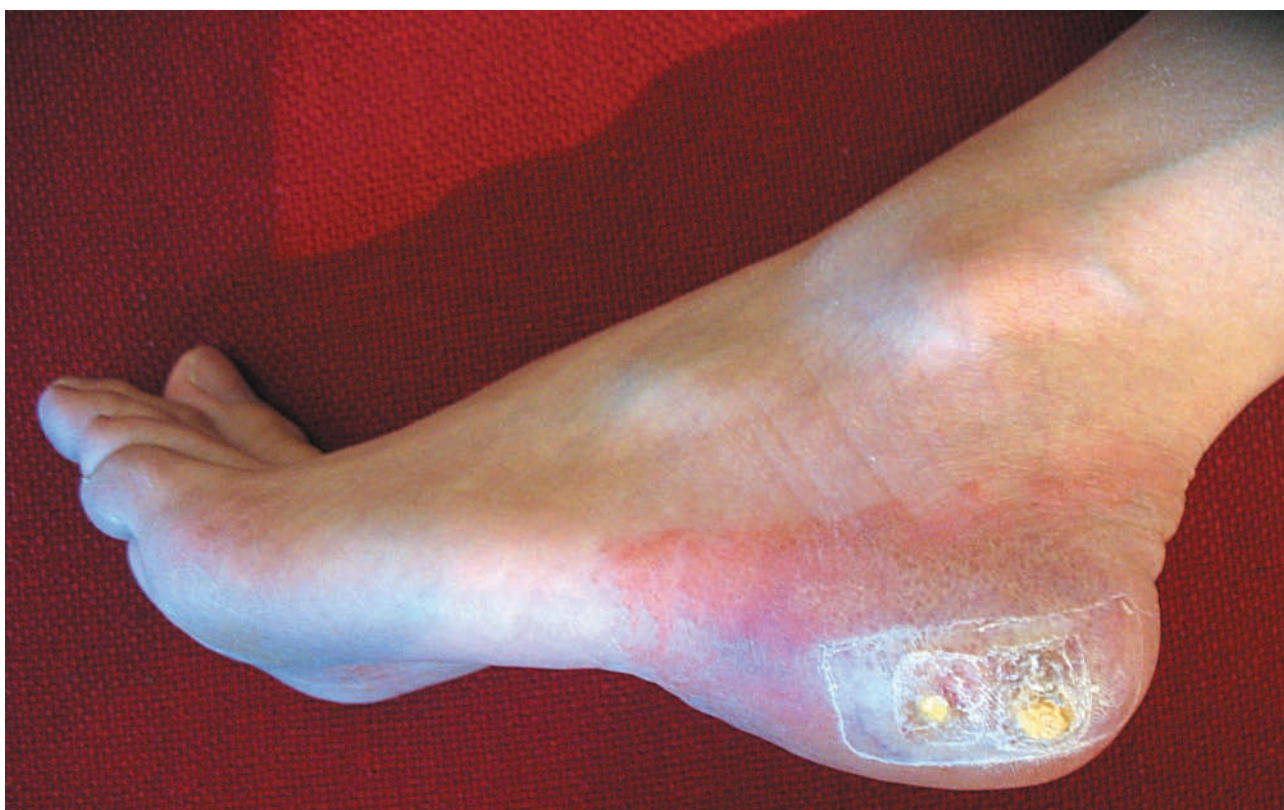

Рис. 2. Дерматит аллергический (применение салিপода)

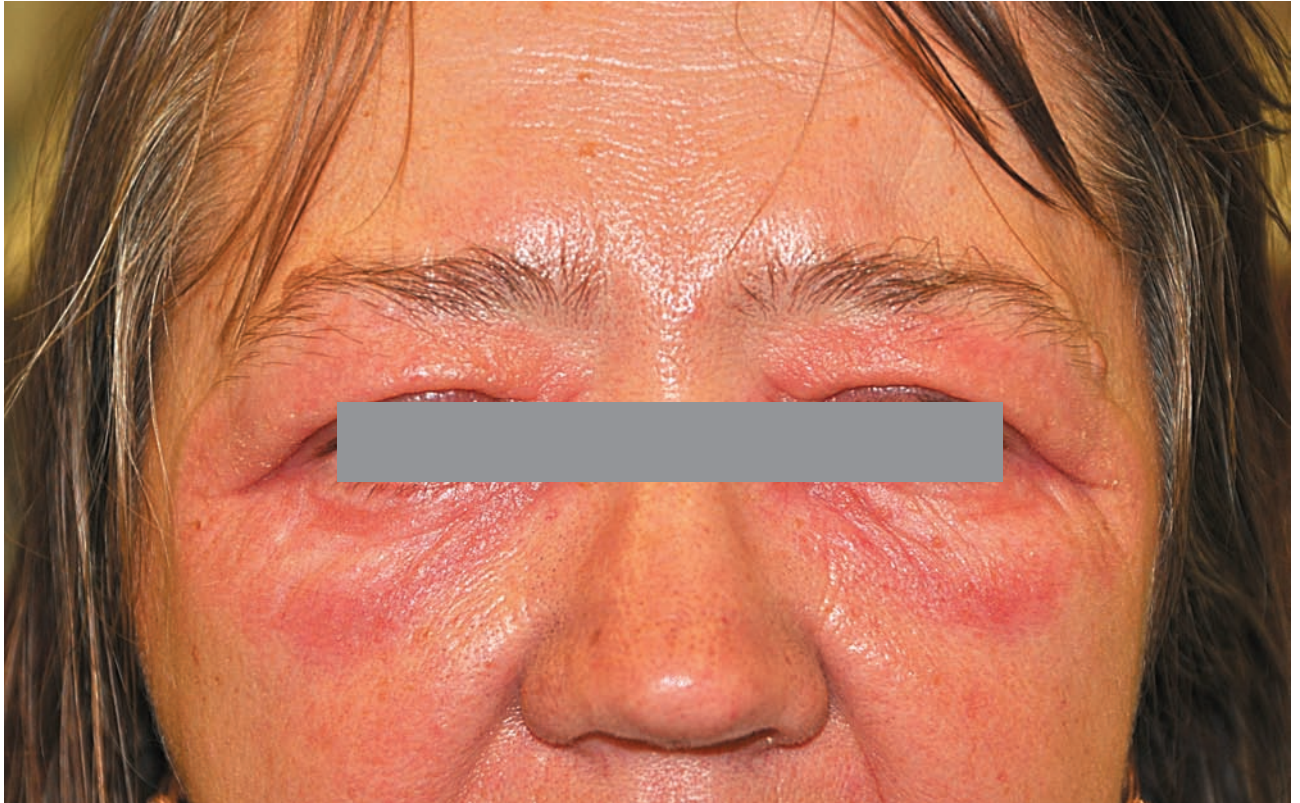

Рис. 3. Дерматит аллергический (применение Альбуцида)

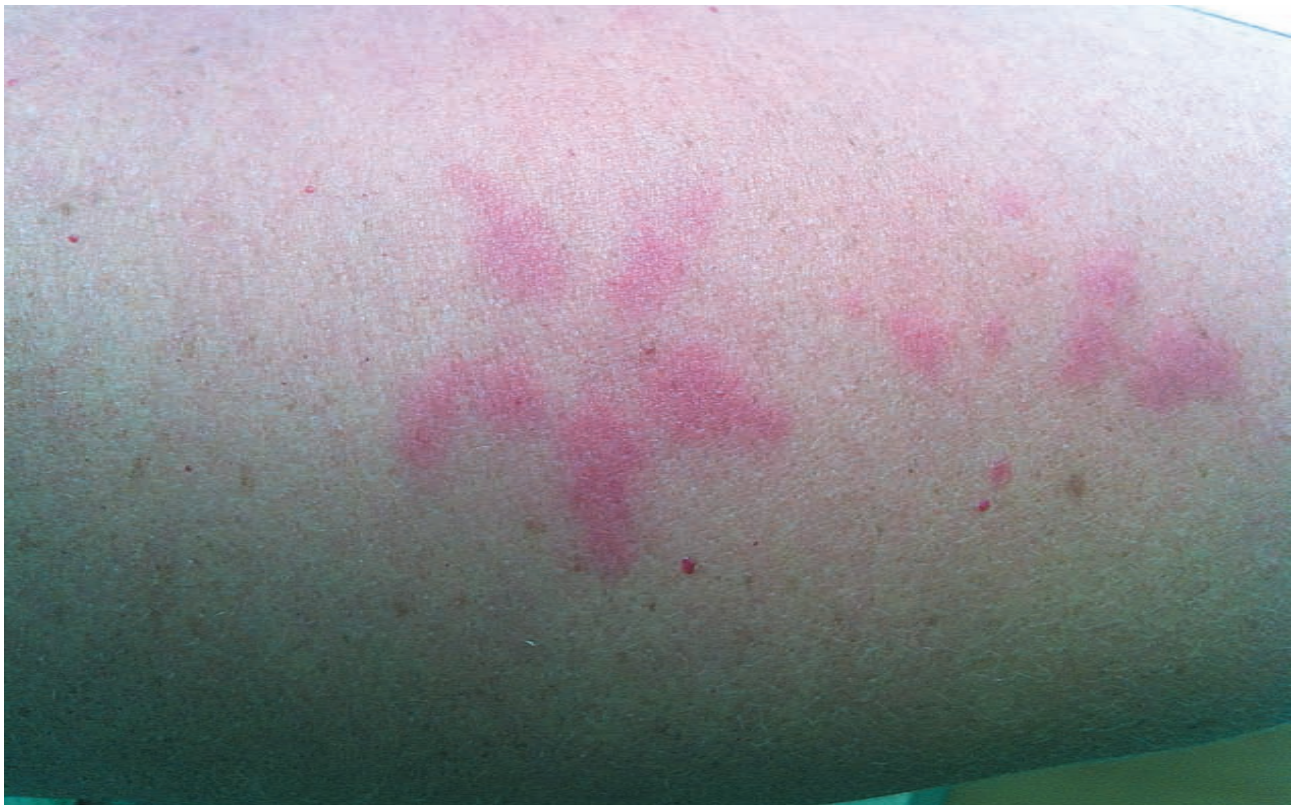

Рис. 4. Дерматит аллергический контактный

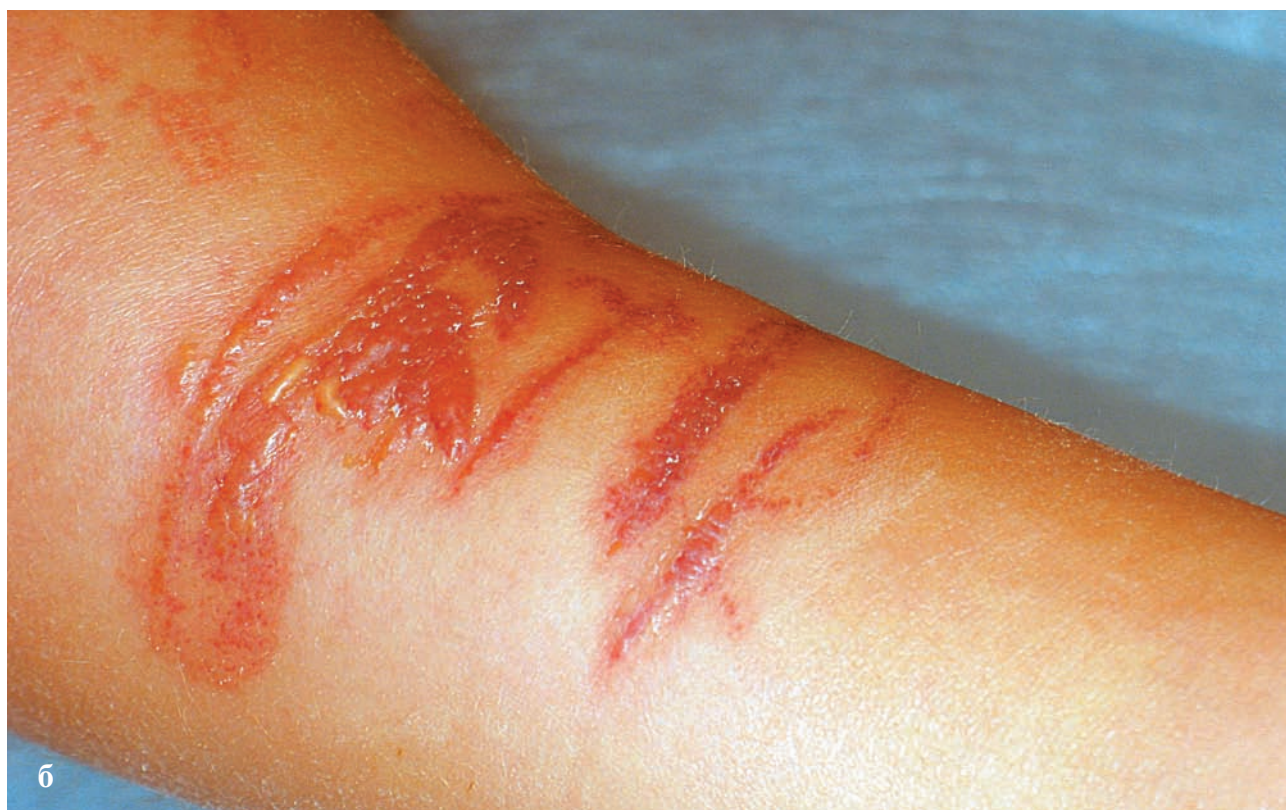
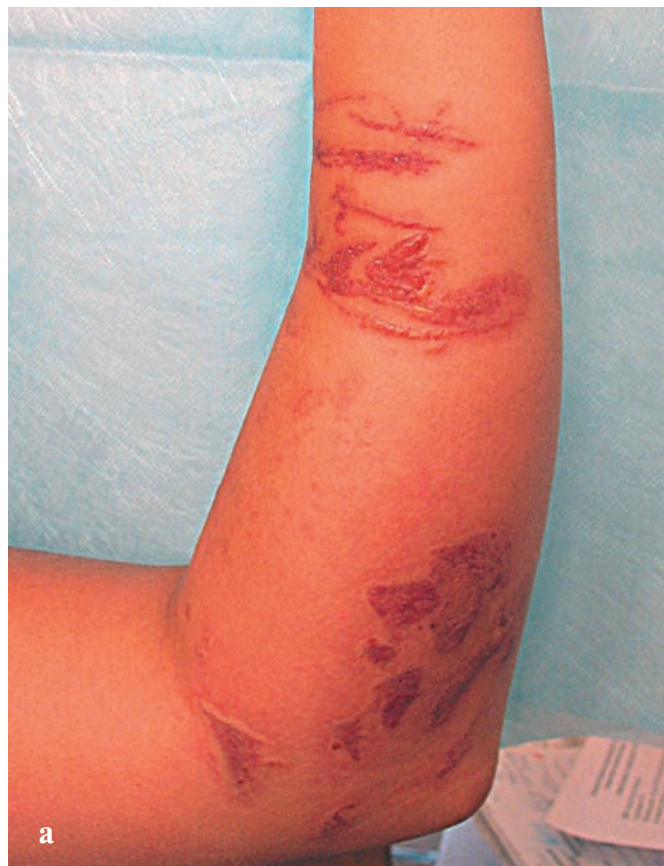
Рис. 5. Дерматит купальщиков (контакт с медузой) (а, б)

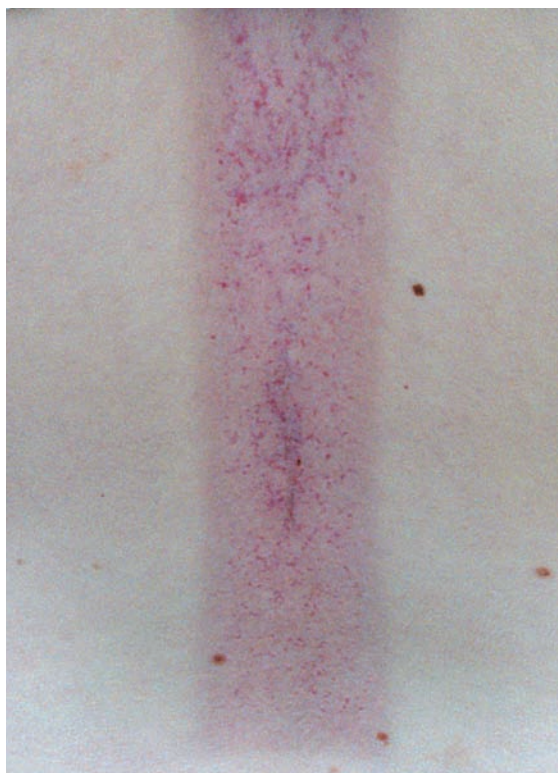


Рис. 6. Дерматит лучевой после лечения по поводу эпендимомы конского хвоста на уровне L₁-L₂ позвонков спинного мозга

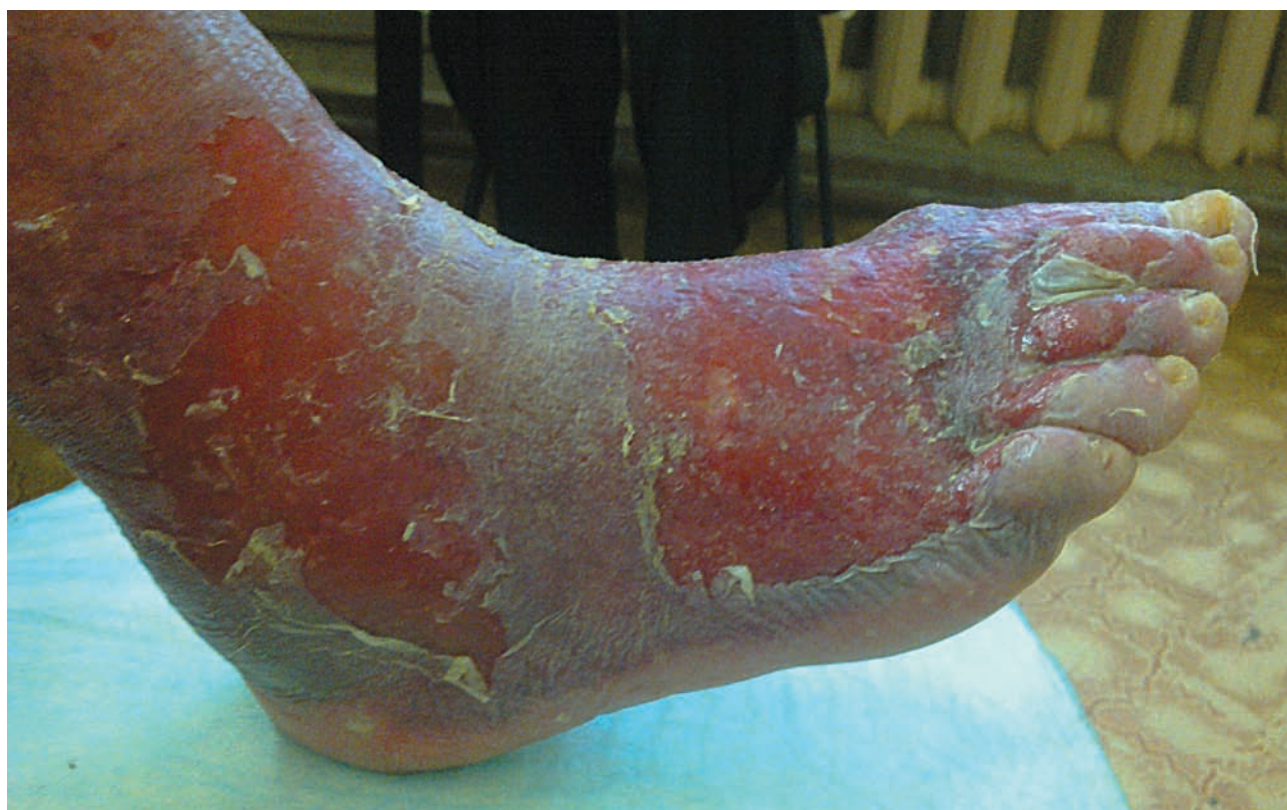

Рис. 7. Дерматит простой термический (кипяток)

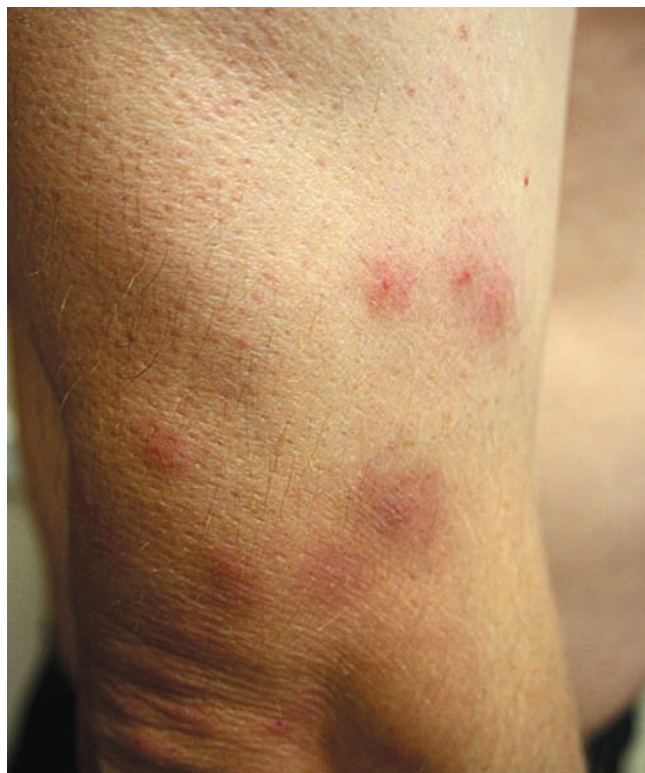

Рис. 8. Дерматит простой. Флеботодермия (укусы клопов)

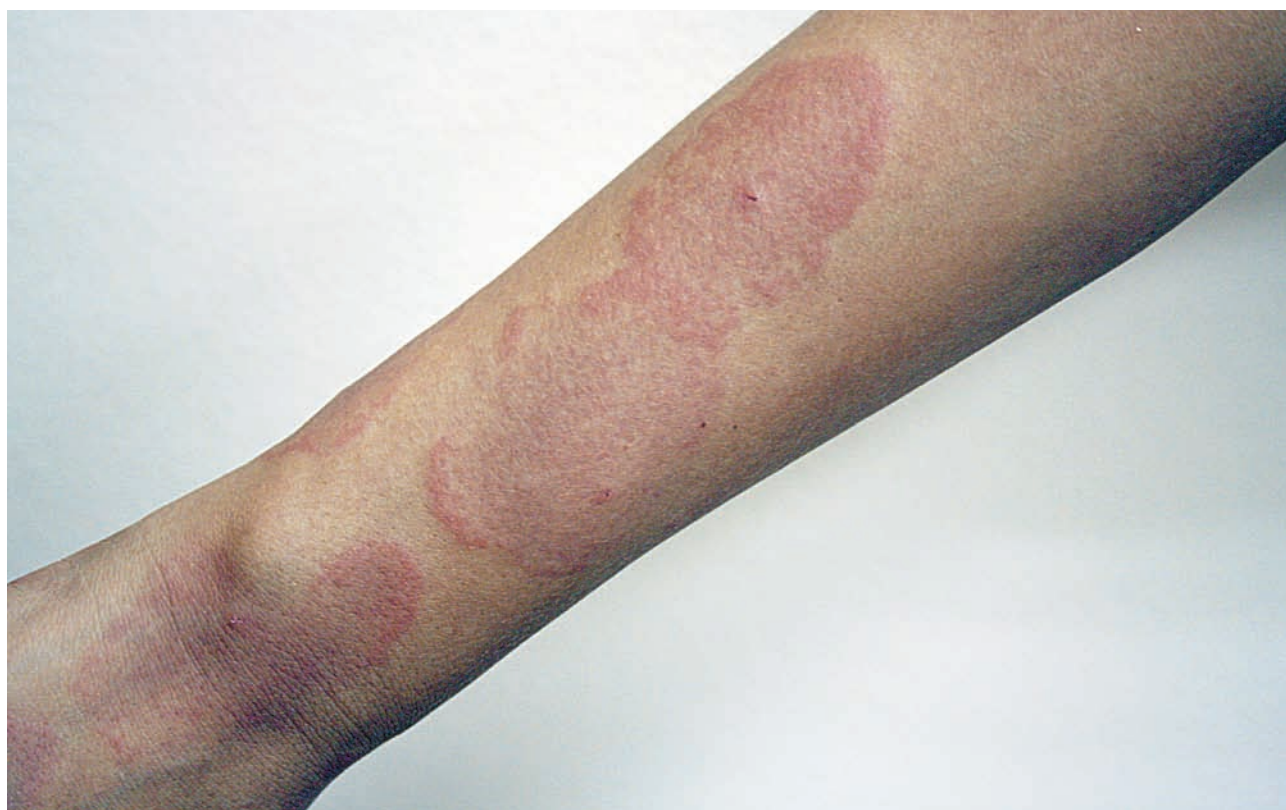

Рис. 9. Дерматит простой. Флеботодермия (укусы пчел)