
Antonella Tosti • Kenneth Beer
Maria Pia De Padova
Editors

Management of Complications of Cosmetic Procedures

Handling Common and More
Uncommon Problems

Editors

Prof. Dr. Antonella Tosti
Department of Dermatology
and Cutaneous Surgery
Miller School of Medicine
University of Miami
Miami, FL
USA

Prof. Kenneth Beer, M.D., FAAD
PA- General
Surgical and Esthetic Dermatology
West Palm Beach, FL
USA

Dr. Maria Pia De Padova
Department of Dermatology
Nigrisoli Hospital Bologna
Bologna
Italy

 Springer

Лечение осложнений косметических процедур

Решение типичных и редких
проблем

*Под редакцией
Антонеллы Тости, Кеннета Беера
Марии Пиа де Падовы*

Перевод с английского

*Под общей редакцией проф. **Я.А.Юцковской***



Москва
«МЕДпресс-информ»
2014

УДК 616.5:615.06
ББК 55.83
Л33

Все права защищены. Никакая часть данной книги не может быть воспроизведена в любой форме и любыми средствами без письменного разрешения владельцев авторских прав.

Авторы и издательство приложили все усилия, чтобы обеспечить точность приведенных в данной книге показаний, побочных реакций, рекомендуемых доз лекарств. Однако эти сведения могут изменяться.

Информация для врачей. Внимательно изучайте сопроводительные инструкции изготовителя по применению лекарственных средств.

Книга предназначена для медицинских работников.

Перевод с английского: В.П.Адаскевич.

Л33 Лечение осложнений косметических процедур. Решение типичных и редких проблем / Под ред. А.Тости, К.Беера, М.П. де Падовы ; пер. с англ. ; под общ. ред. проф. Я.А.Юцковской. – М. : МЕДпресс-информ, 2014. – 144 с. : ил.
ISBN 978-5-00030-140-1

В данном издании сформулированы четкие рекомендации по решению проблем, связанных с косметическими процедурами. В книге содержатся сведения по диагностике и принципам лечения основных осложнений пилинга, дермабразии, биоревитализации, мезотерапии, лазерной, фотодинамической, радиочастотной, микроигльной терапии, а также терапии высокоинтенсивным импульсным светом; приведена информация о побочных эффектах применения ботулотоксинов и наполнителей и способах устранения этих нежелательных явлений.

Книга предназначена для специалистов в области косметической хирургии, дерматологов, косметологов.

УДК 616.5:615.06
ББК 55.83

Translation from English language edition:
Management of Complications of Cosmetic Procedures
edited by Antonella Tosti, Kenneth Beer and Maria Pia De Padova

ISBN 978-3-642-28414-4

© Springer-Verlag Berlin Heidelberg 2012
Springer is a part of Springer Science+Business Media
All Rights Reserved

ISBN 978-5-00030-140-1

© Издание на русском языке, перевод на русский язык, оформление, оригинал-макет. Издательство «МЕДпресс-информ», 2014

Содержание

Сокращения	6
Предисловие к изданию на русском языке	7
1 Осложнения поверхностного и средней глубины пилинга	9
Maria Pia De Padova, Antonella Tosti	
2 Временные и перманентные наполнители	17
Murad Alam, Nowell Solish	
3 Осложнения терапии фракционными лазерами (аблативными и неаблативными)	31
Robert Anolik, Roy G. Geronemus	
4 Осложнения после применения сосудистых лазеров	47
Norma Cameli, Giovanni Cannarozzo, Paolo Bonan, Nicola Bruscano, Piero Campolmi	
5 Осложнения лазерной эпиляции	57
Greg Barron	
6 Осложнения терапии высокоинтенсивным импульсным светом	69
Hillary Julius	
7 Осложнения фотодинамической терапии	77
Martin Zaiac, Adriana Abuchar, Mercedes Florez	
8 Осложнения биоревитализации	87
Maria Pia De Padova, Antonella Tosti	
9 Осложнения мезотерапии	91
Doris M. Hexsel, Juliana Dumêt Fernandes	
10 Осложнения радиочастотной терапии	97
Suveena Bhutani, Neil S. Sadick	
11 Осложнения применения ботулотоксинов	113
Kenneth R. Beer, Jacob Beer	
12 Терапия осложнений микродермабразии и дермабразии	119
Meghan Dubina, Rebecca Tung	
13 Осложнения микроигльной терапии	137
Gabriella Fabbrocini	

Предисловие к изданию на русском языке

Уважаемые коллеги!

Вашему вниманию предлагается энциклопедическое издание, посвященное лечению осложнений косметических процедур. Почему энциклопедическое? По качеству предоставленной информации и по характеру изложения материала. За себя говорит само название – «лечение осложнений». Для эффективного лечения необходимо знать и особенности метода, и историю его возникновения, давность использования на рынке, взаимодействие с другими технологиями, рекомендации по подготовке пациента к процедуре и особенности реабилитационного периода.

В каждом разделе имеется классификация осложнений, приведены характерные причины возникновения и эффективные методы терапии осложнений для всех популярных сегодня методик. Это терапия высокоинтенсивным импульсным светом, фотодинамическая терапия, биоревитализация, радиочастотная терапия, применение ботулотоксинов, различные лазерные технологии (фракционные, сосудистые, эпиляция), пилинги и наполнители – словом, все те процедуры, с которыми каждый день работают специалисты эстетической медицины.

Хочется отметить, что подробно показано значение разъяснительной работы с пациентами в каждом конкретном случае. Информация в наши дни распространяется мгновенно, и пациенты многое узнают не от врачей, а из интернета и других источников. Врачу очень важно понимать, откуда возникают негативные предубеждения или страхи. Ответы именно на эти вопросы дает информация, собранная в предлагаемом издании.

Как известно, у медали есть две стороны. И если про одну сторону, про «быстро, эффективно, натурально», иногда «недорого» или наоборот – «дорого», уже всем известно, то вот о другой стороне – о боли, о реабилитации, о возможных осложнениях все стараются умолчать, чтобы сохранить блеск коммерческой привлекательности. Однако если есть другая сторона, связанная с осложнениями, с нежелательными явлениями, когда организм непредсказуемо реагирует на процедуру, то об этом нужно говорить. Важно знать, как разрешить эти ситуации, пользоваться уже накопленным опытом.

Настоящее издание, выпущенное при активной поддержке Merz Aesthetics, – это блестящий пример коллегиальной ответственности высококлассных специалистов перед профессией, перед коллегами и, конечно же, перед пациентами.



*Зав. кафедрой дерматовенерологии и косметологии
ГБОУ ВПО «ТГМУ Минздрава России»,
председатель Приморского отделения МООСБТ,
директор сети клиник «Профессорская клиника Юцковских»
(Владивосток–Москва),
руководитель авторского научного проекта
«Школа инъекционных технологий профессора Юцковской»,
доктор медицинских наук, профессор Я.А.Юцковская.*

Осложнения поверхностного и средней глубины пилинга

1

Maria Pia De Padova, Antonella Tosti

Основные положения

- Поверхностный и средний глубины химический пилинг обычно вызывает легкие побочные эффекты.
- Большинство побочных эффектов спонтанно разрешаются, хотя для этого может потребоваться несколько месяцев.
- Как правило, для лечения осложнений применяют топические кортикостероиды, а также топические и системные антибиотики.

Побочные эффекты при их выполнении обычно легкие и преходящие. Самыми распространенными из них являются нарушения пигментации, которые особенно заметны у пациентов с темными фототипами кожи. Такого рода осложнения могут развиваться в результате применения слишком сильного для кожи конкретного пациента воздействия.

1.1 Введение

Поверхностный и средней глубины химический пилинг выполняют растворами салициловой кислоты (25–30%), гликолевой кислоты (70%), пировиноградной кислоты – ПВК (40–60%), трихлоруксусной кислоты – ТХК (20–35%), а также комбинацией раствора салициловой кислоты или раствора Джесснера с раствором ТХК.

Такие пилинги вызывают повреждение кожи, ограниченное эпидермисом и сосочковым слоем дермы. Этот процесс стимулирует регенерацию эпидермиса и поствоспалительное образование нового коллагена. Поскольку потенциал регенерации при химическом пилинге невысокий, для достижения желаемого эффекта необходимы повторные сеансы. Выбор метода для проведения процедуры зависит от типа кожи и показаний.

M.P. De Padova (✉)
Department of Dermatology, Nigrisoli Hospital
Bologna,
Bologna, Italy
e-mail: mdepadova@gmail.com

A. Tosti
Department of Dermatology and Cutaneous
Surgery,
Miller School of Medicine, University of Miami,
Miami, FL, USA

1.2 Методы пилинга

1.2.1 Пилинг 30–70% раствором гликолевой кислоты/40–60% раствором пировиноградной кислоты [1–3]

Применяется для лечения фотостарения кожи, мелазмы и поствоспалительной пигментации, а также постугревых рубцов вследствие акне. ПВК можно применять также при активных угрях.

Преимущества:

- Легкая десквамация.
- Короткий послеоперационный период.

Недостатки:

- При применении гликолевой кислоты пенетрация часто неравномерная.
- ПВК вызывает интенсивное покалывание и жжение во время аппликации и образует резкие, раздражающие слизистую оболочку верхних дыхательных путей пары.
- Требуется нейтрализация.
- Высок риск избыточной глубины пилинга при превышении времени аппликации или если кожа воспалена.

1.2.2 Раствор Джесснера

Применяется для лечения фотостарения кожи, мелазмы и поствоспалительной пигментации, а также активных угрей.

Преимущества:

- Высокий профиль безопасности.
- Может применяться для любых типов кожи.
- Достаточно эффективен при минимальном времени на восстановление после сеанса.
- Подходит для комбинированных пилингов, так как увеличивает пенетрацию других веществ.

Недостатки:

- Токсичность входящего в состав раствора резорцина, что создает риск дисфункции щитовидной железы.
- Вариабельность состава раствора в зависимости от производителя.
- Нестабильность при воздействии света и воздуха.
- Избыточная эксфолиация, наблюдаемая у некоторых пациентов.

1.2.3 Салициловая кислота, 20–30% раствор

Применяется для лечения мелазмы и поствоспалительной пигментации, а также активных комедоновых угрей.

Преимущества:

- Высокий профиль безопасности для всех типов кожи.
- Образование белого преципитата позволяет убедиться в гомогенности аппликации.
- Салициловая кислота обладает анестезирующим эффектом, это также является преимуществом при ее использовании в составе комбинированных пилингов.

Недостатки:

- Интенсивное жжение и болезненность во время аппликации.
- Минимальная эффективность у пациентов со значительной степенью фотостарения кожи.

1.2.4 Трихлоруксусная кислота, 15–35% раствор

Применяется для лечения фотостарения и постугревых рубцов. Растворы низких концентраций можно использовать для лечения мелазмы и поствоспалительной пигментации.

Преимущества:

- Низкая стоимость.
- Равномерность аппликации.
- Пенетрацию легко оценить по цвету фроста.

Недостатки:

- Жжение и болезненность во время аппликации.
- Высокие концентрации не рекомендуются для V–VI фототипов кожи.
- Может вызывать гипо- и гиперпигментацию.

1.2.5 Комбинированный пилинг: 25% раствор салициловой кислоты + 15–30% раствор трихлоруксусной кислоты [4, 5]

Пенетрация салициловой кислоты позволяет добиться пилинга средней глубины при низких концентрациях ТХК, что помогает избежать нарушений пигментации, особенно у лиц с темным фототипом кожи.

Применяется для лечения фотостарения кожи и постугревых рубцов. Комбинация с раствором ТХК низких концентраций может быть использована для лечения мелазмы и поствоспалительной пигментации.

Преимущества:

- Пригоден для всех фототипов кожи.

Недостатки:

- Риск избыточного воздействия.
- Вероятны нарушения пигментации.

1.2.6 Противопоказания к выполнению поверхностного и средней глубины пилинга

- Гипертрофические рубцы в анамнезе.
- Патология соединительной ткани.
- Активно текущие заболевания кожи в области выполнения пилинга.

- Терапия системными ретиноидами в течение 4 мес., предшествующих процедуре.
- Терапия пероральными антикоагулянтами.
- Беременность.

1.2.7 Подготовка к процедуре пилинга

При проведении процедуры очень важно добиться равномерной пенетрации и избежать поствоспалительной гиперпигментации. Перед пилингом пациентам назначают местно препараты, содержащие 1–2% салициловой кислоты, 2–3% ПВК или 0,05% ретиноевой кислоты, а также 4% крем гидрохинона для применения 3 раза в неделю в течение 1 мес. Применение этих препаратов прекращают за 4 дня до процедуры, чтобы избежать избыточной пенетрации раствора для пилинга.

У пациентов с рецидивирующей инфекцией вируса простого герпеса (ВПГ) в анамнезе терапию пероральными противовирусными препаратами начинают за 2 дня до процедуры.

Необходимо получить информированное добровольное согласие пациента на медицинское вмешательство, предварительно детально объяснив его методику и получив максимально полную информацию о состоянии здоровья. Мы всегда предоставляем информацию о процедуре в письменной форме. Чтобы избежать преувеличенных ожиданий от результатов процедуры, важно четко разъяснить пациенту, что поверхностный и средней глубины пилинг способен улучшить состояние кожи после многократных сеансов, но не может полностью устранить признаки фотостарения, нарушения пигментации и постугревые рубцы.

До начала процедуры следует в обязательном порядке сделать качественные фотографии пациента. Они являются важнейшими документами для последующего контроля и разрешения возможных медицинских и юридических проблем.

1.2.8 Уход за кожей после процедуры

Исключительно важно разъяснить пациенту, что он должен полностью исключить

воздействие солнца, и прописать солнцезащитное средство для нанесения на область пилинга несколько раз в день.

Также нужно рекомендовать использовать увлажняющий крем 3–4 раза в день. Кроме того, пациента инструктируют о необходимости избегать расчесов и отшелушивания кожи. Для очищения кожи можно использовать мягкое очищающее средство, но нельзя растирать кожу при его применении.

После завершения процессов реэпителизации, которые обычно занимают 7–10 дней, пациент может возобновить применение местных препаратов, содержащих 1–2% салициловой кислоты, 2–3% ПВК или 0,05% ретиноевой кислоты, а также 4% крем гидрохинона для подготовки кожи к следующей процедуре.

Пациент должен регулярно применять солнцезащитное средство в промежутках между процедурами и в течение 6 мес. после последней из них.

1.3 Эпидемиология

Поверхностный и средней глубины пилинг активно используется во всем мире для лечения как женщин, так и мужчин. Достаточная безопасность этих косметических процедур для кожи темных фототипов обуславливает их применение представителями различных рас.

1.4 Клиническая характеристика осложнений

1.4.1 Незначительные местные побочные реакции

- Интенсивный отек.
- Раздражение глаз парами раствора для пилинга (например, ПВК и ТХК).
- Преходящее раздражение слизистой оболочки носа и полости рта (типично для ПВК).
- Контактный ирритативный дерматит, который может быть следствием применения скрабов, отшелушивающих средств до завершения процесса реэпителизации.

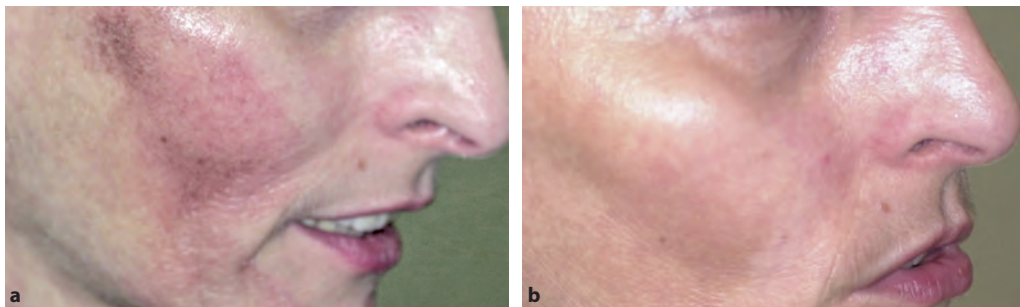


Рис. 1.1 Стойкая эритема после пилинга ТХК для лечения мелазмы. Обратите внимание на разрешение мелазмы и эритемы через 3 мес. Пациентке назначались слабые кортикостероиды и гидрохинон 4%.

- Экссудативные эрозии, обусловленные преждевременным удалением чешуек и корок (чаще всего наблюдаются после пилинга средней глубины). Очень важно проинструктировать пациента о недопустимости подобных манипуляций после процедуры.
- Длительно сохраняющаяся эритема, которая может персистировать у некоторых пациентов более 3 нед. после процедуры (рис. 1.1). Такие пациенты нуждаются в особом внимании после процедуры, поскольку у них повышен риск развития поствоспалительной гиперпигментации. Жалобы пациента на зуд – основание для подозрения на контактный дерматит. Следует также исключить другие заболевания, в том числе системную красную волчанку.
- Неоднородный цвет кожи может возникнуть в результате неравномерной пенетрации раствора для пилинга (рис. 1.2). Это чаще случается у пациентов со смешанным типом кожи, поскольку пенетрация выше на участках жирной кожи, чем в зонах, где кожа сухая. Другие возможные причины: недостаточная подготовка кожи к процедуре, неправильное применение раствора для пилинга или неадекватная нейтрализация.
- Чтобы избежать этого побочного эффекта, важно в ходе процедуры повторно обработать участки кожи, на которых не развивалась эритема или не образовался фрост, соблюдая при этом осторожность, чтобы избежать избыточной глубины воздействия на остальных участках.
- Стойкий зуд/жжение возникает в результате сухости кожи и обычно разрешается через несколько недель. Необходимо исключить контактный дерматит вследствие применения местных препаратов (рис. 1.3).
- Гиперчувствительность кожи проявляется жалобами пациентов на жжение и эритему при применении косметических препара-

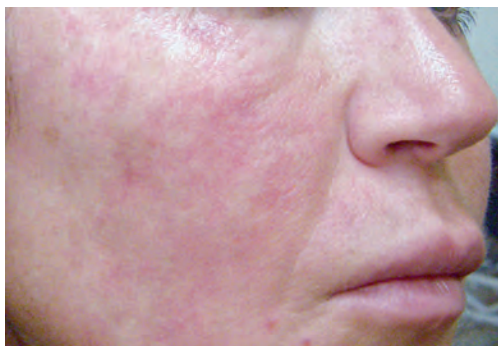

Рис. 1.2 Неоднородный цвет кожи с белесыми участками и телеангиэктазиями.

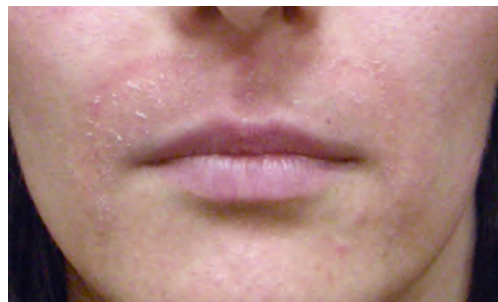

Рис. 1.3 Контактный дерматит после применения увлажняющего препарата в период после пилинга.

ратов. Это чаще всего наблюдается у лиц со светлым цветом кожи после многократных сеансов пилинга.

- Локальные очаги кожных инфекций, в частности активация ВПГ у пациентов с рецидивирующей формой заболевания (рис. 1.4). Важно начать профилактику системными противовирусными препаратами за 2 дня до процедуры. Если пациент расчесывает кожу или удаляет корки, может развиваться импетиго.
- Акнеподобные высыпания обычно появляются через несколько дней после процедуры с ТХК и могут персистировать в течение месяца (рис. 1.5). Пилинг может временно ухудшить состояние пациентов с папуло-пустулезным акне, приводя к возникновению у некоторых из них активных папул и пустул сразу после процедуры. В таких случаях назначают антибиотики системно, как для лечения активной формы акне.
- Милиумы редко встречаются после пилинга и обычно связаны с окклюзионным действием местного препарата после процедуры (рис. 1.6).
- Аллергические реакции могут развиваться на раствор для пилинга (чаще всего на резорцин) или на местные препараты, применяемые в период до или после процедуры. Для предотвращения этого осложнения перед процедурой необходимо выполнять накожный аппликационный тест.

1.4.2 Тяжелые местные побочные реакции

- Повреждение роговицы вследствие случайного попадания раствора для пилинга в глаза.
- Изменения текстуры кожи, чаще всего наблюдаются после глубокого пилинга и приводят к «фарфоровой» коже и появлению незначительных телеангиэктазий (см. рис. 1.2).
- Атрофические рубцы возникают вследствие избыточного воздействия, их причиной может стать вторичная инфекция или удаление корок компульсивными пациентами.

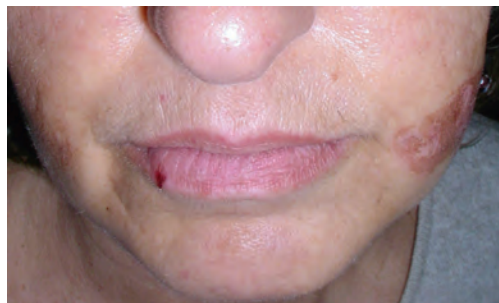

Рис. 1.4 Легкая инфекция вируса простого герпеса на губах после пилинга ТХК по поводу лентиго.

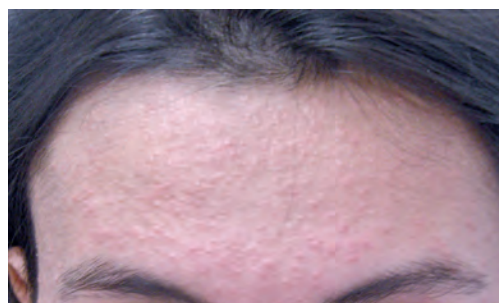

Рис. 1.5 Акнеформные высыпания после пилинга ПВК.

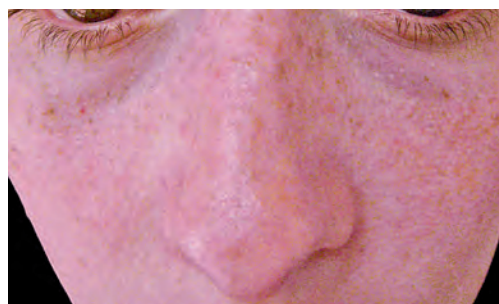

Рис. 1.6 Милиумы.

- Гипертрофические рубцы – это тяжелый побочный эффект! Никогда не проводите процедур пациентам, в анамнезе у которых есть упоминания о гипертрофических или келоидных рубцах.
- Диффузная или пятнистая гипопигментация является следствием избыточной пенетрации раствора для пилинга на отдельных участках, что обычно связано с неправильной оценкой типа кожи пациента (см. рис. 1.7).

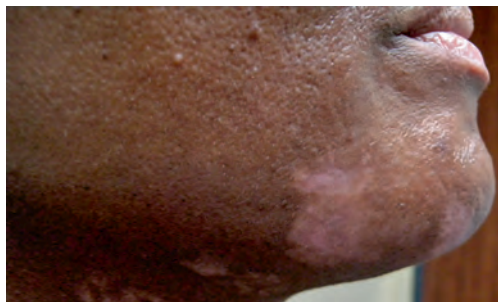

Рис. 1.7 Пятна гипопигментации после пилинга 70% раствором гликолевой кислоты у пациентки с темным цветом кожи.

- Диффузная или пятнистая гиперпигментация обычно связана с неправильной оценкой фототипа кожи пациента. Темные фототипы кожи более склонны к развитию гиперпигментации. Дефект становится очевидным через 2–3 нед. после процедуры.
- Охроноз – это осложнение длительного применения препаратов гидрохинона, которое чаще всего наблюдается у пациентов с темными фототипами кожи. Характеризуется тем, что кожа приобретает синевато-черный оттенок.

1.4.3 Системные побочные реакции

- Сердечная аритмия может развиваться при применении феноловых и резорциновых пилингов. Сообщалось даже о смерти из-за тяжелой побочной реакции со стороны сердечно-сосудистой системы.
- Есть сведения о случаях возникновения отека гортани и токсического шока при применении фенола.
- Салицилизм характеризуется учащенным дыханием, шумом в ушах, абдоминальными судорогами и неврологическими симптомами. Такой побочный эффект развивался после применения 20% раствора салициловой кислоты на большой поверхности тела (50%) и после аппликации 50% салициловой кислоты. Мы ни разу не наблюдали такого осложнения, несмотря на большой опыт применения пилингов с салициловой кислотой.
- Гипотиреоз – очень редкий побочный эффект при применении очень высоких концентраций резорцина.

1.5 Терапия

1.5.1 Большинство незначительных побочных реакций разрешаются спонтанно [1, 6]

- Интенсивный отек
 - Местно: мазь с гидрокортизоном один раз в день в течение 5 дней, затем увлажняющий крем для частого применения с целью устранения сухости кожи.
 - Системно: метилпреднизолон 8 мг/сут. в течение 1 нед.
- Раздражение глаз
 - Если оно возникает вследствие случайного попадания раствора для пилинга, следует немедленно прополоскать глаза водопроводной водой, что приведет к уменьшению концентрации повреждающего агента, и обратиться к офтальмологу.
 - Местно: глазные капли, содержащие слабый кортикостероид и антибиотик, в течение нескольких дней.
- Раздражение слизистых оболочек носа и полости рта
 - Прополоскать водопроводной водой или физиологическим раствором.
 - Заставить пациента выпить стакан воды.
 - Объяснить, что это явление временное и не требует лечения.
- Контактный дерматит раздражения (ирритативный)
 - Местные и системные кортикостероиды в течение нескольких дней. Поскольку повышен риск гиперпигментации, после реэпителизации назначают отбеливающие препараты (гидрохинон 3–4%, койевая кислота, арбутин, азелаиновая кислота).
- Экссудативные эрозии
 - В фазе экссудации применяют 3% раствор борной кислоты. Затем назначают увлажняющий крем (наносить каждые 3 часа) и местный комбинированный препарат, содержащий антибиотик в сочетании с кортикостероидом. Пациенту объясняют необходимость полного исключения воздействия солнца.

- Длительная эритема
 - Местно: мазь с гидрокортизоном один раз в день в течение 5 дней.
 - Увеличить количество аппликаций солнцезащитного средства до нескольких раз в день.
 - Применять косметические средства с антиоксидантами.
 - Системно: метилпреднизолон 8 мг/сут. в течение 2–3 нед.
- Неоднородный цвет кожи
 - Местно: гидрохинон 3–4% и третиноин в течение 2 мес.
 - Увеличить количество аппликаций солнцезащитного средства до нескольких раз в день.
- Стойкий зуд/жжение
 - Местно: мазь с гидрокортизоном один раз в день в течение 3–5 дней.
 - Для профилактики инфекции рекомендуется местное применение препаратов с антибиотиком в течение нескольких дней.
 - Системно: цетиризин 10 мг/сут. в течение 10 дней.
- Гиперчувствительность кожи
 - Увлажняющее средство, не содержащее консервантов и ароматизаторов.
 - Следует избегать избыточной очистки кожи.
 - Системно: цетиризин 10 мг/сут. в течение 30 дней.
- ВПГ
 - Системно: противовирусные препараты (ацикловир, пенцикловир, фамцикловир) в течение 5 дней.
- Импетиго
 - Системно: антибиотики (азитромицин, амоксициллин или тетрациклин при подозрении на метициллин-резистентный стафилококк).
- Акнеподобные высыпания
 - Препараты тетрациклина перорально, как для лечения акне.
- Милиумы
 - Местно третиноин 0,05%.
- Аллергические реакции
 - Системно и местно: препараты кортикостероидов в течение 1 нед.

1.5.2 Тяжелые местные побочные реакции [1]

- Повреждение роговицы глаза
 - Повязка на глаз и направление к офтальмологу.
- Изменения текстуры кожи
 - Местно третиноин 0,05% и камуфлирующие косметические средства. Улучшить текстуру может метод микроигольной чрескожной индукции синтеза коллагена.
- Атрофические рубцы
 - Необходимо выдержать 2 мес. до начала терапии. Возможные способы лечения включают микроигольную чрескожную индукцию синтеза коллагена, инъекции гиалуроновой кислоты/коллагеновых наполнителей и метод химической реконструкции рубцов с помощью высоких концентраций ТХК («ТСА-cross»).
- Гипертрофические рубцы
 - Следует лечить немедленно. Назначают пластины силиконового геля на 6 мес. Затем применяют внутриочаговые инъекции триамцинолона ацетонида в дозе 10–40 мг/мл с интервалами 4–6 нед.
- Диффузная или пятнистая гипопигментация
 - Это явление обычно стойкое. Микроигольная чрескожная индукция синтеза коллагена может индуцировать репигментацию. Возможно, потребуется применение камуфлирующих косметических средств.
- Диффузная или пятнистая гиперпигментация
 - Назначают комбинацию гидрохинона 4%, третиноина 0,05% и флуцинолона ацетонида 0,01% или комбинацию гидрохинона 5%, третиноина 0,1% и дексаметазона 0,1%.
 - Легкий пилинг 25% раствором салициловой кислоты, 40% раствором ПВК или 5% раствором ретиноевой кислоты может уменьшить пигментацию. Необходимо полностью исключить воздействие солнца.

1.6 Памятка для врача

1.6.1 Что делать в следующих ситуациях

- Для процедуры был использован раствор излишне высокой концентрации.
 - Назначьте системно кортикостероид (метилпреднизолон в дозе 8 мг/сут.) в течение нескольких дней и строго контролируйте состояние пациента.
 - Назначьте увлажняющее средство 4–5 раз в день и разъясните пациенту необходимость полного исключения воздействия солнца.
- Неправильный способ аппликации, вызвавший неравномерное образование фроста.
 - Можно повторно обработать участки кожи, на которых не развилась эритема или не образовался фрост. Соблюдайте осторожность, чтобы предотвратить избыточное воздействие на остальных участках кожи.
- Случайное попадание раствора для пилинга в глаза, рот и на другие чувствительные участки.
 - Немедленно прополоскать водопроводной водой, что уменьшит концентрацию

повреждающего агента. В случае поражения глаз направьте пациента к офтальмологу.

Литература

1. Tosti A, Grimes PE, De Padova MP (2012) Color atlas of chemical peels, 2nd edn. Springer, Berlin
2. Perić S, Bubanj M, Bubanj S, Jančić S (2011) Side effects assessment in glycolic acid peelings in patients with acne type I. *Bosn J Basic Med Sci* 11(1):52–57
3. Dréno B, Fischer TC, Perosino E, Poli F, Viera MS, Rendon MI, Berson DS, Cohen JL, Roberts WE, Starker I, Wang B (2011) Expert opinion: efficacy of superficial chemical peels in active acne management – what can we learn from the literature today? Evidence-based recommendations. *J Eur Acad Dermatol Venereol* 25(6):695–704
4. Vanhooteqhem O, Henrijean A, Devillers C, Delattre L, de la Brassinne M (2008) Trichloroacetic acid peeling: method and precautions. *Ann Dermatol Venereol* 135(3):239–244
5. Berson DS, Cohen JL, Rendon MI, Roberts WE, Starker I, Wang B (2009) Clinical role and application of superficial chemical peels in today's practice. *J Drugs Dermatol* 8(9):803–811
6. Fabbrocini G, De Padova MP, Tosti A (2009) Chemical peels: what's new and what isn't new but still works well. *Facial Plast Surg* 25(5):329–336

Временные и перманентные наполнители

2

Murad Alam, Nowell Solish

Основные положения

- Обзор типичных, самостоятельно разрешающихся остаточных явлений после имплантации наполнителей, по поводу которых следует предварительно предупредить и успокоить пациента.
- Методы идентификации и терапии среднесрочных осложнений, в том числе психологическая поддержка пациентов, и выбор стратегии для уменьшения длительности и последствий таких осложнений.
- Стратегии предупреждения долгосрочных и перманентных осложнений, в том числе сохранение настороженности с целью раннего распознавания серьезных проблем, развитие которых иногда можно остановить быстрым вмешательством.

Инъекционные препараты для аугментации мягких тканей в стерильной заводской упаковке безопасны [1]. Они ассоциируются с доброкачественными краткосрочными побочными эффектами. Среднесрочные побочные реакции наблюдаются редко, а долгосрочные, с учетом нестойкой природы инъекционной формы, практически отсутствуют. Интересно

отметить, что, несмотря на разницу в составе разных распространенных наполнителей для временной аугментации мягких тканей, они удивительно схожи по типу и частоте нежелательных побочных действий.

Хотя эти инъекционные препараты очень хорошо переносятся, их применение не всегда соответствует все возрастающим ожиданиям. Пациенты настроены на то, что все процедуры должны быть настолько безболезненными, быстрыми, несложными и незаметными, что даже малейшие не ожидаемые побочные реакции разочаровывают и расстраивают их. По этой причине перед началом терапии желательно обсудить с пациентом самые распространенные из возможных последствий (например, образование синяков и отеков), достаточно подробно описанные в литературе [2–4], которые могут стать причиной временного социального дискомфорта. Кроме того, врач обязан предпринимать все возможные меры для минимизации таких побочных эффектов.

M. Alam, M.D., MSCI (✉)
Section of Cutaneous and Aesthetic Surgery,
Department of Dermatology, Northwestern
University,
676 N. St. Clair St, Ste 1600, Chicago 60611 IL,
USA

Department of Otolaryngology, Northwestern
University,
Chicago, IL, USA

Department of Surgery, Northwestern University,
Chicago, IL, USA
e-mail: m-alam@northwestern.edu

N. Solish, M.D., FRCPC
Division of Dermatology, University of Toronto,
Women's College Hospital,
Toronto, ON, Canada

2.1 Краткосрочные нежелательные эффекты

2.1.1 Дискомфорт во время введения

К краткосрочным побочным эффектам относятся дискомфорт во время инъекции, а также покраснение, отек и образование синяков после введения. Что касается дискомфорта, он в некоторой степени характерен для всех наполнителей. Одним из факторов, от которых зависит его степень, является вязкость материала, и следовательно, давление, оказываемое наполнителем. Более вязкие препараты гиалуроновой кислоты при введении могут давить на окружающие ткани, вызывая

боль. Еще одним важным фактором является калибр иглы. Для гидроксиапатита кальция требуется игла калибра как минимум 27G, а для поли-L-молочной кислоты необходим калибр иглы от 25 до 27G. В последнем случае больший калибр иглы нужен не из-за высокой вязкости, а из-за вероятности присутствия в восстановленном из порошка растворе густых очаговых включений, которые могут закупорить иглу. Анатомическая область введения также влияет на ощущение боли. Инъекции в периоральную область, в область губ и в кожу вокруг глаз, особенно в нижние веки, наиболее болезненные из-за повышенной сенсорной иннервации этих зон.

Проблема боли при введении была в значительной степени устранена с появлением наполнителей из гиалуроновой кислоты с добавлением лидокаина. Хотя наполнители из гидроксиапатита кальция и поли-L-молочной кислоты не выпускаются в комбинации с этим анестетиком, теперь уже стало рутинной практикой добавлять в них лидокаин.

Для дальнейшего уменьшения боли могут применяться различные манипуляции. Применение льда непосредственно перед инъекцией или вибровоздействие во время введения помогают ослабить дискомфорт. Вибрацию можно создать с помощью ручного вибрационного массажера для спины или другого подобного прибора. Эффективность этой процедуры связана с тем, что ощущение вибрации и острая боль передаются по одним и тем же нервным путям, при этом вибрация ослабляет болевое восприятие. Если в распоряжении врача нет вибромассажера, можно ущипнуть кожу в момент введения в нее иглы. Местные анестезирующие препараты, как заводского изготовления (например, крем L.M.X 4, содержащий 4% раствор лидокаина), так и приготовленные по рецепту в аптеке, также снимают боль. Местные анестетики наносят на кожу как минимум за 30–60 мин до инъекции и закрывают область аппликации прозрачным пластырем (например, Tegaderm, Saran Wrap) или же многократно втирают их в кожу каждые 10–15 минут. Как правило, при введении препаратов пациент испытывает незначительные болевые ощущения, не требующие применения обезболивающих средств. Однако их

применение обычно помогает убедить пациента, что врач принимает все меры для облегчения боли, и это фактически уменьшает физиологическое восприятие боли. Следует также отметить, что местные анестезирующие препараты на слизистые оболочки (например, влажная часть губ) следует наносить в очень небольших количествах или вообще не применять, поскольку это создает риск системной абсорбции. Другим эффективным методом обезболивания является проводниковая анестезия. Чаще всего применяются блокады подглазничного нерва при проведении терапии носогубных складок и верхней губы, а также подбородочного нерва для лечения нижней губы и «линий марионетки». Полную блокаду можно легко выполнить в полости рта иглой калибра 30G и шприцем объемом 3 см³ раствором, содержащим лидокаин 0,5–2,0% с эпинефрином 1:100 000 или 1:200 000. Альтернативно можно ввести артикаин 1% с эпинефрином 1:100 000. Имея рН 7 и начиная действовать через 1–2 мин после введения, эта комбинация обеспечивает эффект более быстрый и выраженный, чем ксилокаин. Обычно достаточно 0,5–1 см³ в каждое подглазничное отверстие и 0,2–0,4 см³ в каждую зону подбородка. Мини-блокадами, состоящими во введении 0,1 см³ анестезирующего раствора в бороздку над 3-м резцом билатерально с дополнительной инъекцией в слизистую оболочку над уздечкой по средней линии, также можно добиться отличной анестезии волокон подглазничного нерва. Некоторые врачи предпочитают выполнять инъекции чрескожно, не заставляя пациента открывать рот. Если пациент все еще чувствует боль после нервной блокады, он сможет легче перенести дискомфорт, если получит информацию о возможных нежелательных последствиях внутрикожного введения препарата анестетика. В частности, пациенту нужно объяснить, что инфильтрация раствора анестетика создает риск заполнения пространств и углублений, которые являются потенциальной целью аугментации. Следовательно, в дерму попадет меньше наполнителя, и будет возможна лишь неполная и краткосрочная коррекция.

Степень переносимости боли при инъекционном введении наполнителей у пациентов очень разная. Некоторые наполнители,

в частности различные препараты гиалуроновой кислоты, обладают минимальной вязкостью, поставляются готовыми в смеси с анестетиком и хорошо переносятся практически всеми пациентами. Проводниковую анестезию иногда предпочитают пациенты при введении препаратов на основе гиалуроновой кислоты, гидроксиапатита кальция и поли-L-молочной кислоты. Небольшая группа очень чувствительных пациентов парадоксально воспринимает такой вид обезболивания как более сильный стресс, чем проведение процедуры без анестезии. Такие пациенты жалуются на стойкое онемение и странные ощущения после проводниковой анестезии, и, безусловно, в будущем нервные блокады таким пациентам проводиться не должны.

2.1.2 Краснота и припухлость

После инъекции многих видов наполнителей краснота и припухлость (т.е. эритема и отек) разрешаются вскоре после инъекции (рис. 2.1). Оба эти эффекта – следствие локальной травмы от укола и сопутствующего воспаления, а также гигроскопических свойств наполнителя. Степень отека в определенной мере зависит от скорости введения. Более медленная техника инъекции может уменьшить степень отека [6].

Краснота обычно сохраняется в период от нескольких часов до суток, а отек может отмечаться дольше, до 1–2 дней. При инъекции в область губ отек более заметен и обычно сохраняется 1–3 дня, а иногда дольше. После нескольких инъекций поли-L-молочной кислоты, особенно по поводу диффузной липоатрофии лица, отек или перераспределение жира в форме припухлости может персистировать от нескольких дней до 1 нед. В целом, чем больший объем наполнителя вводится, тем отек более длительный и сильнее выражен.

Как и в случае небольшого дискомфорта, связанного с инъекцией, красноту и отек можно успешнее контролировать, если настроить пациента заранее на их возможное появление. Кроме того, осторожность при выполнении инъекции может уменьшить как степень красноты, так и величину сопутствующего отека. Каким бы способом

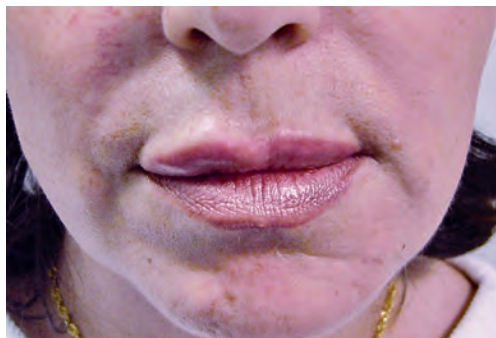


Рис. 2.1 Отек губ после введения наполнителей на основе гиалуроновой кислоты. Такой эффект наблюдается часто и сохраняется в течение 1–2 дней.

ни вводился наполнитель, серийными проколами или в соответствии с линейно-ретроградной техникой, минимизация количества проколов кожи ограничивает сопутствующую травму. Даже если поли-L-молочная кислота вводится несколькими маленькими порциями, иглу можно частично отвести назад и перенаправить вместо того, чтобы полностью извлечь и сделать повторный прокол. Разведение в больших объемах стерильной воды, до 8–10 на см³ для лица и 15 см³ для дорсальной поверхности кисти, также может снизить риск закупорки иглы и минимизировать травму кожи при применении поли-L-молочной кислоты.

Аппликация кубиков льда на 10–15 мин после инъекции определенно уменьшает риск отека. Обеспокоенным пациентам можно разрешить в день инъекции пользоваться кубиками льда дома каждые несколько часов, предупредив, однако, о вреде чрезмерного применения, которое может привести к холодовой травме. Если сразу после инъекции пациенты возвращаются на работу или должны участвовать в общественных мероприятиях, им рекомендуют применять маскирующие косметические средства до тех пор, пока краснота не исчезнет. Однако социальную активность пациента в день процедуры, как правило, все же ограничивает отек.

2.1.3 Образование синяков

Синяки (или экхимозы) являются непреднамеренным, случайным следствием ауг-

ментации мягких тканей (рис. 2.2). Одной из причин образования синяков является перфорация сосудов (обычно дермы) иглой. Кроме того, деформация или разрыв сосудов в результате давления со стороны соседних плотных тканей может привести к локализованным или распространенным экхимозам. Если синяк возникает, он становится заметным сразу после инъекции, но иногда, особенно у пациентов, принимающих антиагреганты, образование синяков запаздывает. Разрешение синяков происходит постепенно, в течение примерно 5–10 дней. Они обычно небольшие по размеру и не слишком сильно ухудшают внешний вид. Группа исследователей во главе с Geonemus сообщила об ускоренном разрешении образовавшихся после процедуры синяков при применении импульсного лазера на красителях (PDL-лазера). Для такой терапии типично выбираются не вызывающие пурпуры настройки лазерного излучения. Пациентам важно понимать, что образование синяков не влияет на клинический результат.

Перфорации сосудов иглой можно избежать, точно зная анатомию поверхности лица и старательно воздерживаясь от повреждения видимых сосудов дермы среднего калибра. Боковое освещение и очистка лица смоченными в спирте тампонами помогают высветить голубоватые сосуды дермы. Труднее предупредить экхимозы вследствие компрессии сосудов наполнителями, особенно если вводится большое количество материала высокой вязкости. Один из методов предусматривает образование канала в поверхностном слое подкожной жировой клетчатки посредством длинной

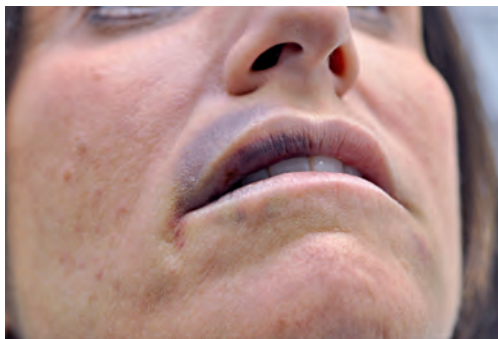

Рис. 2.2 Экхимозы верхней губы после инъекции наполнителей на основе гиалуроновой кислоты.

иглы (длиной 1,25 дюйма), что позволяет вводить вязкий материал на большой площади без необходимости многократных повторных проколов дермы, что сводит к минимуму риск гематомы. Введение наполнителя в поверхностный слой подкожной жировой клетчатки с меньшей долей вероятности вызовет образование синяков, поскольку он менее плотный и беднее сосудами, чем дерма.

При образовании синяка необходимо сразу же, через марлю, плотно прижать пораженный участок в течение нескольких минут. Можно также использовать кубики льда. Давление – и в меньшей степени лед – помогают ограничить размер синяка. Наиболее типичные участки локализации синяков – глубокие морщины вокруг рта, нижние веки (вероятность их образования велика при инъекциях препаратов на основе поли-L-молочной и гиалуроновой кислот в область под глазами), верхняя треть носогубной складки, верхняя губа и латеральный край нижней губы. Пациентам следует разъяснить временный характер этих явлений, которые не повлияют на финальную коррекцию наполнителем. В то же время они должны знать, что синяки могут темнеть в течение дня или около того, прежде чем медленно разрешатся в период от 1 нед. до 10 дней.

Еще один побочный эффект – открытое кровотечение. Оно может возникнуть, если инъекционная игла прокалывает сосуд среднего калибра. Точечное кровотечение, почти без исключений, прекращается при плотном прижатии сосуда в течение 1–5 мин. Коагуляции и наложения лигатуры практически никогда не требуется.

Новый метод введения не иглой, а ультратонкой гибкой канюлей минимизирует риск образования синяков. Процедура начинается с небольшого прокола с помощью стандартной металлической иглы. Затем в отверстие вводится тупоконечная канюля, которая соединяется с инъекционным шприцем (DermaSculpt, «CosmoFrance»). Последующие инъекции делаются с отводом и сменой позиции этой канюли, а отсутствие острого кончика уменьшает риск многократных перфораций мелких сосудов. Этот метод требует значительных затрат времени и практических навыков, но может

- Кожа становится плотнее в связи со значительным увеличением запасов коллагена и эластина.
- Фаза заживления короткая (2–4 дня): кожа выглядит покрасневшей и отечной только в течение 48 ч.
- Процедуру можно безопасно проводить лицам с любым фототипом и цветом кожи. Риск поствоспалительной гипер- или гипопигментации отсутствует, поскольку во время терапии меланоциты не повреждаются, поэтому процедуру можно безопасно проводить лицам с более темным цветом кожи.
- Низкий риск инфекций.
- Кожа не становится чувствительной к солнечному свету.
- Процедура не такая дорогостоящая, как лазерная шлифовка.
- Основным преимуществом является возможность проведения процедуры пациентам после лазерной шлифовки или лицам с тонкой кожей.
- Процедуру можно повторять без какого-либо риска.
Недостатки:
- Процедура сопровождается кровотечением (рис. 13.4), практически так же, как ДА.
- Микроигольная терапия не дает такого интенсивного отложения коллагена, как лазерная шлифовка, но ее можно повторять и в итоге добиться даже лучших результатов, которые будут сохраняться так же долго, если не дольше, чем результаты лазерной шлифовки.

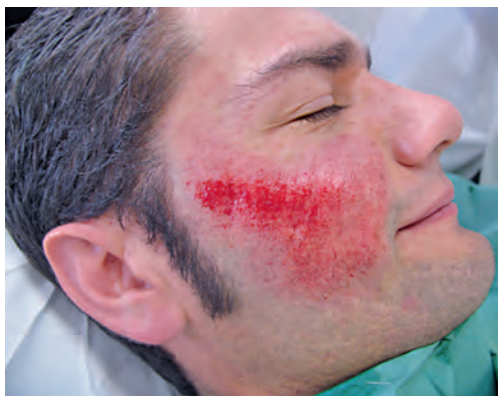

Рис. 13.4 Кровотечение после микроигольной терапии.

13.5 Эпидемиология осложнений

Осложнения после микроигольной терапии редкие и не зависят от возраста, пола и расы. К второстепенным осложнениям относятся:

- Раздражение (рис. 13.5)
 - Тонкие корочки
 - Милиумы (рис. 13.6)
 - Мелкие пустулы (рис. 13.7)
- Серьезные осложнения включают:
- Активацию ВПП
 - Нежелательную реакцию на ретиноиды (рис. 13.8)
 - Рубцевание
 - Длительно сохраняющиеся гематомы

13.6 Терапия осложнений

13.6.1 Раздражение

Наиболее частый тип реакции после процедуры микроигольной терапии – характерное локальное воспаление дермы различной степени интенсивности. Раздражение вызывается гистамином и другими медиаторами воспаления, которые высвобождаются тучными клетками.

Кожа красная или розовая, тепло и зуд ощущаются примерно в течение 12–24 ч после процедуры.

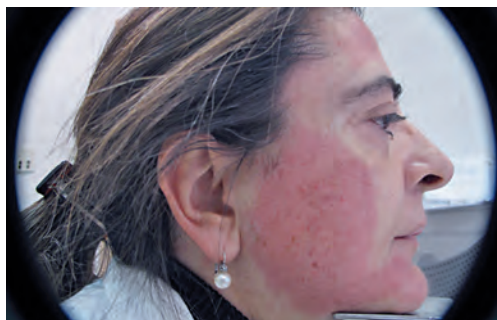

Рис. 13.5 Эритема после микроигольной терапии.

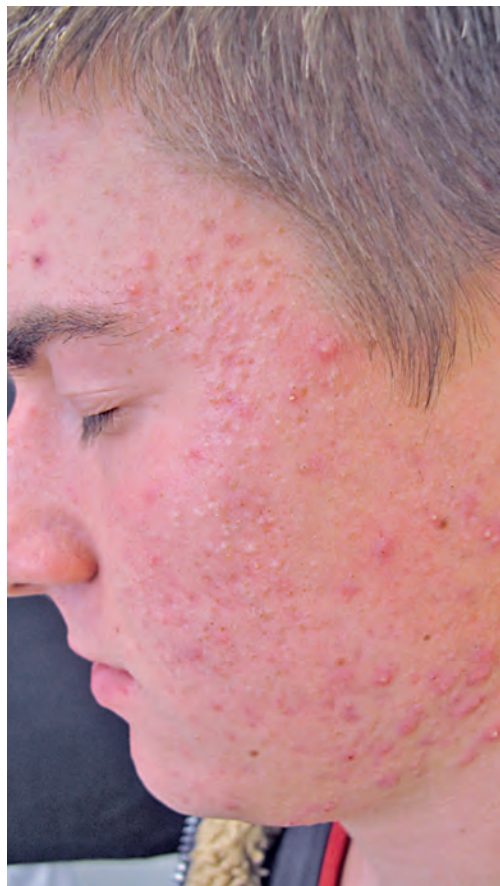

Рис. 13.6 Появление милиумов у этого пациента – осложнение после микроигольной терапии.

13.6.2 Тонкие корочки, милиумы и мелкие пустулы

Тонкие корочки могут образоваться на поверхности кожи, если она не была тщательно очищена. Корочки могут вызвать обструкцию протоков сальных желез и развитие простых милиумов или мелких пустул. Милиумы встречаются редко, но если они развиваются, их прокалывают и дренируют. Мелкие пустулы наблюдаются чаще и обычно бывают у пациентов, получающих терапию по поводу постугревых рубцов. Важно своевременно вскрыть пустулы и убедиться, что кожа тщательно очищена и на лице нет никаких серозных остатков.

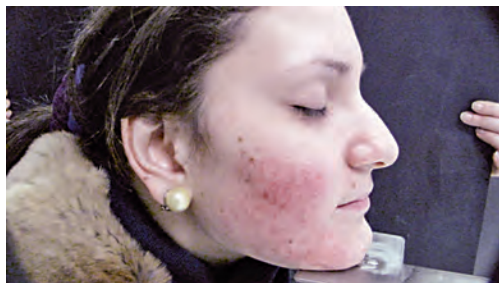

Рис. 13.7 Мелкие пустулы – еще одно возможное осложнение микроигольной терапии.

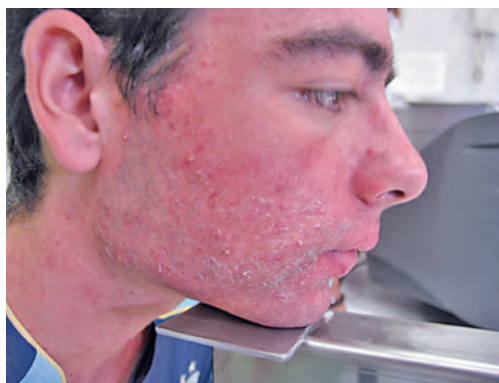

Рис. 13.8 Эритема и десквамация после микроигольной терапии как проявление реакции на ретиноиды.

13.6.3 Вирус простого герпеса

Это осложнение встречается редко, но если пациент склонен к обострению ВПГ, он должен получить противовирусную терапию перед процедурой микроигольной терапии.

13.6.4 Реакция на ретиноиды

После процедуры микроигольной терапии пенетрация в кожу облегчается, и в глубоких слоях скапливаются гораздо более высокие дозы витамина А и АГК. Повышенные дозы витамина А могут вызывать реакцию на ретиноиды, которая усиливает покраснение кожи и ее сухость (рис. 13.8). Для устранения ощущения сухости применяют увлажняющий крем.

13.6.5 Рубцевание

Излишне агрессивная процедура микроигольной терапии может привести к рубце-



Рис. 13.9 Некоторые кончики игл изогнулись в форме рыболовного крючка. Применение такого инструмента может привести к длительно не заживающим гематомам.

ванию. Однако при применении медицинского роллера рубцевания не происходит.

13.6.6 Длительно сохраняющиеся гематомы

Медицинский валик (ролик) – это инструмент для однократного применения. Настоятельно не рекомендуется использовать плохо обработанную и не оригинальную версию медицинского инструмента: материал слишком мягкий, и кончики игл легко сгибаются, как рыболовный крючок (рис. 13.9). Применение такого инструмента и его перемещение по коже приводит к порезам и разрывам ткани, нервов, кровеносных и лимфатических сосудов, что вызывает

появление тяжелых и длительно не проходящих гематом.

13.7 Заключение

Микроигльная терапия – простая и минимально-инвазивная процедура с быстрым заживлением кожи и незначительным временем реабилитации. Она имеет бесспорные преимущества по сравнению с другими традиционными методами. Наиболее важным из них является целостность эпидермиса, который не повреждается, что устраняет большинство рисков и отрицательных побочных эффектов химического пилинга и лазерной шлифовки кожи. Поскольку процедура не оказывает влияния на меланоциты, риск поствоспалительной гипо- и гиперпигментации минимальный, поэтому микроигльную терапию можно безопасно проводить на коже темного цвета и азиатского типа, а также на коже, ранее подвергавшейся лазерной терапии или ДА.

Литература

1. Fabbrocini G, Fardella N, Monfrecola A et al (2009) Acne scarring treatment using skin needling. *Clin Exp Dermatol* 34:874–879
2. Aust MC, Fernandes D, Kolokythas P et al (2008) Percutaneous collagen induction therapy: an alternative treatment for scars, wrinkles, and skin laxity. *Plast Reconstr Surg* 121:1421–1429
3. Fernandes D (2005) Minimally invasive percutaneous collagen induction. *Oral Maxillofac Surg Clin North Am* 17:51–63