

Л.О.Бадалян

ДЕТСКАЯ НЕВРОЛОГИЯ

Четвертое издание

Учебное пособие

Рекомендовано ГОУ ВПО «Московская медицинская академия имени И.М.Сеченова» в качестве учебного пособия для студентов учреждений высшего профессионального образования, обучающихся по дисциплине «Неврология» по специальности 060103.65 «Педиатрия»



Москва
«МЕДпресс-информ»
2016

УДК 616.8:616-053.2

ББК 56.12:57.3

Б15

Все права защищены. Никакая часть данной книги не может быть воспроизведена в любой форме и любыми средствами без письменного разрешения владельцев авторских прав.

Авторы и издательство приложили все усилия, чтобы обеспечить точность приведенных в данной книге показаний, побочных реакций, рекомендуемых доз лекарств. Однако эти сведения могут изменяться.

Внимательно изучайте сопроводительные инструкции изготовителя по применению лекарственных средств.

Регистрационный номер рецензии 385 от 18 ноября 2008 г. ФГУ ФИРО

Бадалян Л.О.

Б15 Детская неврология : учеб. пособие / Л.О.Бадалян. — 4-е изд. — М. : МЕДпресс-информ, 2016. — 608 с. : ил.
ISBN 978-5-00030-012-1

Издание включает сведения по семиотике поражения нервной системы у детей и основным нозологическим формам неврологических заболеваний детского возраста. В разделе семиотики приведены данные по пропедевтике нервных болезней, методике исследования нервной системы у детей разного возраста и основным неврологическим симптомокомплексам при поражении головного и спинного мозга, периферической нервной системы. Главы, посвященные основным заболеваниям нервной системы у детей, дополнены современными данными по этиологии, патогенезу, клинике, диагностике и лечению.

Издание предназначено для студентов педиатрических факультетов медицинских вузов.

УДК 616.8:616-053.2
ББК 56.12:57.3

ISBN 978-5-00030-012-1

© Лозовская Н.И., 1998

© Оформление, оригинал-макет, иллюстрации.
Издательство «МЕДпресс-информ», 2010

Оглавление

Предисловие	5
Введение	6
Раздел I. Семиотика поражений нервной системы у детей	7
Глава 1. Функциональная морфология нервной системы	9
Глава 2. Чувствительность Пути и центры. Методика исследования. Синдромы нарушения	71
Глава 3. Движение Пирамидная система. Пути и центры. Методика исследования. Центральный и периферический параличи	90
Глава 4. Черепные нервы Методика исследования. Синдромы поражения	132
Глава 5. Вегетативная нервная система Методика исследования. Синдромы поражения	172
Глава 6. Высшая нервная деятельность Локализация функции в коре больших полушарий. Методика исследования. Синдромы поражения	189
Глава 7. Кровоснабжение головного и спинного мозга Синдромы поражения отдельных сосудистых бассейнов	215
Глава 8. Специальные методы исследования в детской неврологической клинике Исследование цереброспинальной жидкости	231
Глава 9. Важнейшие неврологические симптомокомплексы Основы топической диагностики. Методические указания к составлению истории болезни в клинике детской неврологии	276
Глава 10. Особенности неврологического обследования детей грудного возраста	298
Раздел II. Заболевания нервной системы у детей	323
Глава 11. Перинатальная патология нервной системы	325
Глава 12. Аномалии развития нервной системы	349
Глава 13. Наследственно-дегенеративные заболевания нервной системы	380

Глава 14. Инфекционные заболевания нервной системы	443
Глава 15. Травмы головного и спинного мозга. Черепно-мозговая травма	510
Глава 16. Новообразования головного и спинного мозга	526
Глава 17. Эпилепсия и эпилептиформные синдромы	549
Глава 18. Нарушения мозгового кровообращения	571
Глава 19. Поражение нервной системы при соматических заболеваниях	582
Алфавитный указатель	601

Предисловие

Выходит в свет очередное издание учебника академика РАМН Л.О.Бадаляна по детской неврологии – настольной книги многочисленной когорты врачей-неврологов, преподавателей и студентов высшей медицинской школы. Учебник построен по классическому плану. Первый раздел включает данные по семиотике поражений нервной системы у детей, возрастные особенности развития, различные методики исследований функций нервной системы, включая современные (нейровизуализация, нейрофизиология) методы исследования в детской неврологической клинике.

Главы, посвященные основным нозологическим формам, включают современную информацию, позволяющую диагностировать различные неврологические заболевания, находить терапевтические подходы с учетом этиологии и патогенеза. В настоящее издание внесены дополнения, обновлен ряд иллюстраций, которые полезны для получения целостного представления об анатомо-функциональных аспектах развития нервной системы, корректного трактования данных дополнительных обследований и клинической картины. В специальных главах описаны различные врожденные, наследственные и приобретенные заболевания нервной системы у детей, специфические диагностические приемы. Учебник написан доступным для читателя языком и может быть полезен для студентов педиатрических и других факультетов, а также врачей-неврологов, нейрофизиологов, нейрохирургов и т.д.

Уверены, что данная книга будет встречена с таким же неподдельным интересом, как и предыдущие издания, и будет способствовать углублению знаний студентов и врачей, что, в свою очередь, улучшит диагностику и лечение неврологических заболеваний у детей, в том числе медико-генетическое консультирование.

Академик РАМН Е.И.Гусев,
д.м.н. О.Л.Бадалян

Введение

Неврология (от греч. *neuron* – нерв, *logos* – наука) – наука о структуре и функции нервной системы, изучающая закономерности развития нервной системы, методы ее исследования в сравнительно-возрастном аспекте, а также различные неврологические заболевания у детей. Детская неврология – сравнительно молодая дисциплина, однако она занимает важное место в системе клинических дисциплин.

Детская неврология зародилась на стыке невропатологии и педиатрии, основывается на достижениях современной нейрофизиологии, нейроморфологии, психологии и других наук.

Изучение нервной системы ребенка основывается на данных возрастной эволюции структур и функций мозга. Усложнение форм нервной деятельности идет постепенно, однако каждый возрастной период развития нервной системы является качественно новым этапом становления нервно-психической деятельности. На основе эволюционно закрепленных форм реагирования развиваются усложненные формы адаптационной деятельности, соответствующие условиям социального окружения ребенка.

В каждом возрастном периоде имеются критерии, определяющие границы между нормой и патологией. Многие адекватные раннему периоду развития нервной системы безусловные рефлексы постепенно угасают в связи с развитием высших отделов центральной нервной системы, уступая место более тонким, дифференцированным реакциям.

Задержка обратного развития рефлексов раннего детского возраста свидетельствует о патологии нервной системы, равно как и «возврат» их.

Задачами детской неврологии являются изучение онтогенеза нервной системы ребенка, соответствия развития нервно-психических функций возрасту и выявление причин задержек или искажения развития. Особое значение имеет изучение этиологии, патогенеза и клинической картины заболеваний нервной системы у детей различных возрастных групп, методов профилактики и лечения заболеваний нервной системы, дифференцированных в зависимости от возраста ребенка. В задачи детской неврологии входит также изучение изменений нервной системы при различных патологических состояниях, роли нервной системы в патогенезе многообразных заболеваний детского возраста.

В последние годы отмечается заметный прогресс в детской неврологии. Получены важные данные по возрастной эволюции мозга, формированию его структур и функций. Активно изучается неврология раннего детского возраста. В клиническую практику внедряются современные нейрофизиологические методы исследования. Расширились диагностические возможности, более эффективным становится лечение заболеваний нервной системы у детей.

Любой врач-педиатр должен уметь распознать наиболее распространенные заболевания нервной системы у детей: менингиты, энцефалиты, эпилепсию, опухоли головного мозга и др. Знание основ неврологии необходимо для дифференциальной диагностики коматозных состояний, распознавания внутричерепных кровоизлияний при травмах нервной системы и т.п.

Знание детской неврологии расширяет диапазон клинического мышления врача, его диагностические возможности, выбор рациональных методов лечения и профилактики.

Раздел I

**СЕМИОТИКА ПОРАЖЕНИЙ
НЕРВНОЙ СИСТЕМЫ У ДЕТЕЙ**

Глава 1

ФУНКЦИОНАЛЬНАЯ МОРФОЛОГИЯ НЕРВНОЙ СИСТЕМЫ

Основная функция нервной системы – объединение и регулирование различных физиологических процессов в соответствии с меняющимися условиями внешней и внутренней среды. Адаптация (приспособление) к окружающей среде не исключает определенной независимости организма. Чем выше уровень адаптации, тем менее однозначным становится реагирование организма на изменение условий жизни, тем большей свободой действий он располагает. Например, такой физиологический показатель, как постоянство температуры тела, независимо от температуры окружающей среды означает известную автономность по отношению к средовым влияниям. Чем выше уровень адаптации, тем сложнее и разнообразнее становятся реакции организма, дифференцированное анализ средовых воздействий и тем большее значение в регуляции поведения приобретает индивидуальный жизненный опыт.

Нервная клетка. Основной структурно-функциональной единицей нервной системы является нервная клетка-нейрон (см. рис. 1), в котором различают тело клетки и отростки – дендриты и аксон. Нервный импульс распространяется всегда в одном направлении: по дендритам – к телу клетки, по аксону – от тела клетки (закон динамической поляризации нервной клетки Рамон-и-Кахаля). Таким образом, нейрон – система, имеющая множество «входов» (дендриты) и лишь один «выход» (аксон). Такая закономерность свойственна нервной системе в целом. Количество волокон, несущих импульсы к центру, превосходит число волокон, несущих импульсы к периферии (принцип «воронки», или общего конечного пути).

В функциональном отношении нейроны можно разграничить на афферентные, доставляющие импульсы к центру, эфферентные, несущие информацию от центра к периферии, и вставочные, в которых происходит предварительная промежуточная переработка импульсов и организуются коллатеральные связи.

Особое место занимают так называемые рецепторные нейроны, представленные ложноуниполярными клетками, проводящими возбуждение от рецепторов в центральную нервную систему. Тела этих нейронов находятся вне центральной нервной системы, в так называемых нервных ганглиях, располагающихся по ходу корешков спинальных или черепных чувствительных нервов. В отличие от других нервных клеток рецепторный нейрон имеет два длинных отростка, один из которых является собственно

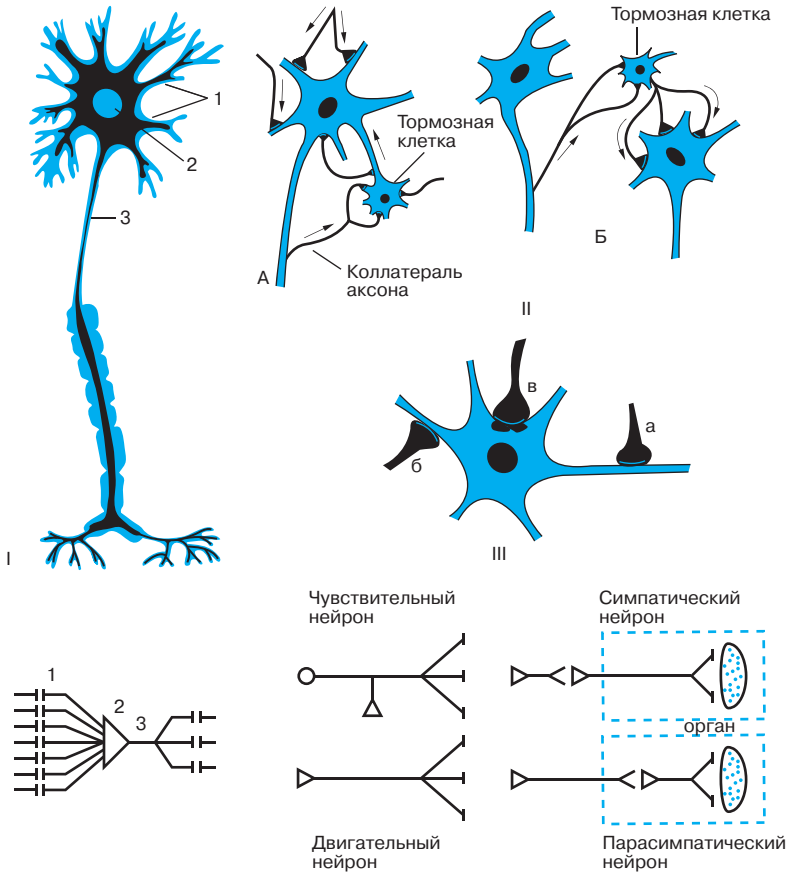


Рис. 1. Анатомо-функциональная структура нейрона.

I – схема строения нейрона: 1 – дендриты; 2 – тело; 3 – аксон. II – механизм торможения нейрона: А – аутооторможение; Б – реципрокное торможение. III – синаптическая связь: а – аксо-аксональная; б – аксо-дендритическая; в – аксо-соматическая.

аксоном, а другой – аксоноподобно вытянутым дендритом. Рецепторные нейроны относятся к группе афферентных.

Эфферентные нейроны, расположенные в центральной нервной системе, посылают импульсы к скелетным мышцам, обеспечивая регуляцию движения. Мотонейроны, непосредственно связанные с мышцами, расположены в передних рогах спинного мозга и двигательных ядрах черепных нервов. Наряду с ними в центральной нервной системе имеются эфферентные клетки, непосредственно не связанные с мышцами, а направляющие свои аксоны к мотонейронам передних рогов спинного мозга. Последние, таким образом, являются «приемщиками» многих нисходящих влияний,

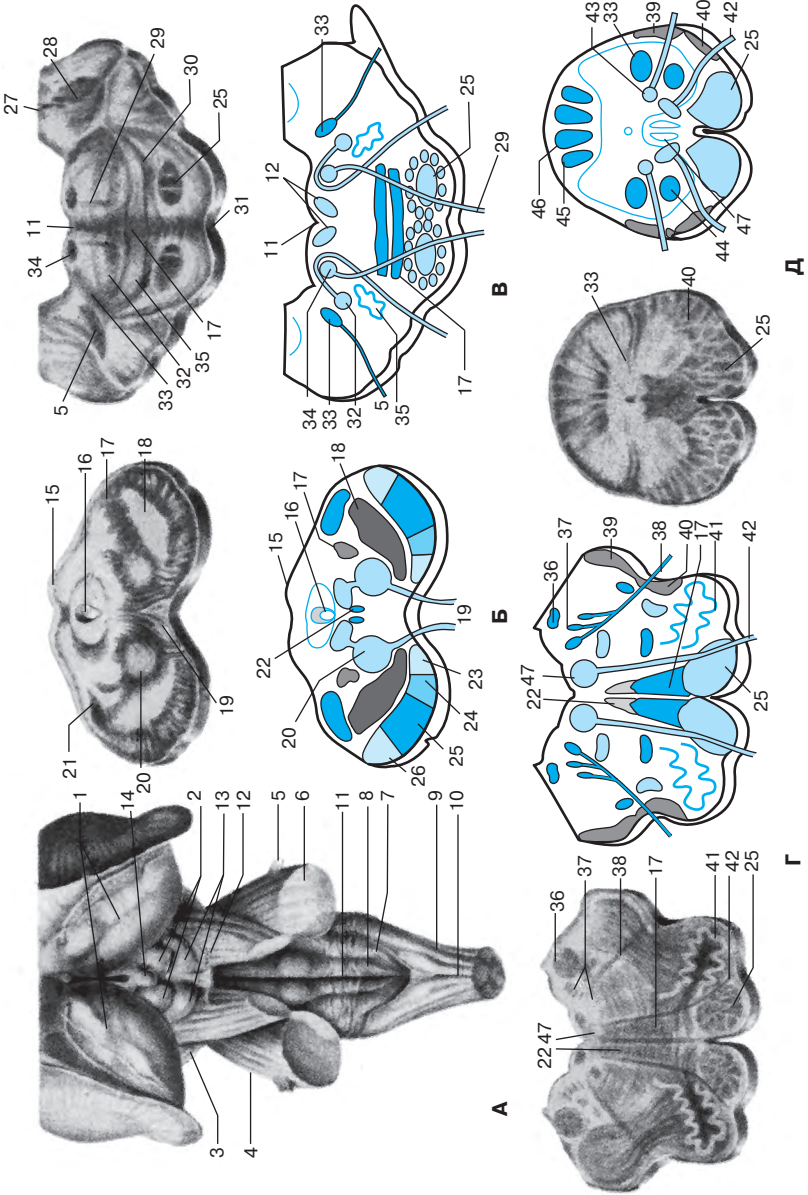


Рис. 7. Ствол мозга.

- А.** Общий вид: 1 – подушка зрительного бугра; 2 – верхние холмики; 3 – ножка мозга; 4 – мост; 5 – тройничный нерв; 6 – средняя мозжечковая ножка; 7 – бугорок клиновидного ядра; 8 – бугорок тонкого ядра; 9 – задняя латеральная борозда; 10 – задняя срединная борозда; 11 – ромбовидная ямка; 12 – блоковый нерв; 13 – нижние холмики; 14 – шишковидное тело.
- Б.** Срез на уровне верхних холмиков: 15 – верхние холмики; 16 – водопровод среднего мозга; 17 – медиальная петля; 18 – черное вещество; 19 – волокна глазодвигательного нерва; 20 – красное ядро; 21 – медиальное коленчатое тело; 22 – задний продольный пучок; 23 – лобно-мостовые волокна; 24 – корково-ядерные волокна; 25 – корково-спинномозговые волокна; 26 – затылочно-височно-мостовые волокна.
- В.** Срез мозга на уровне средней трети моста: 27 – медиальное вестибулярное ядро; 28 – нижние мозжечковые ножки; 29 – волокна отводящего нерва; 34 – ядро отводящего нерва; 35 – верхняя олива.
- Г.** Срез ствола головного мозга на уровне верхнего отдела продолговатого мозга: 36 – вестибулярные ядра; 37 – чувствительные и двигательные ядра языкоглоточного и блуждающего нервов; 38 – волокна языкоглоточного и блуждающего нервов; 39 – задний спинно-мозжечковый путь; 40 – передний спинно-мозжечковый путь; 41 – нижняя олива; 42 – волокна подъязычного нерва.
- Д.** Срез ствола головного мозга на уровне нижнего отдела продолговатого мозга: 43 – ядро добавочного нерва; 44 – ядро добавочного нерва; 45 – клиновидное ядро; 46 – тонкое ядро; 47 – ядро подъязычного нерва.

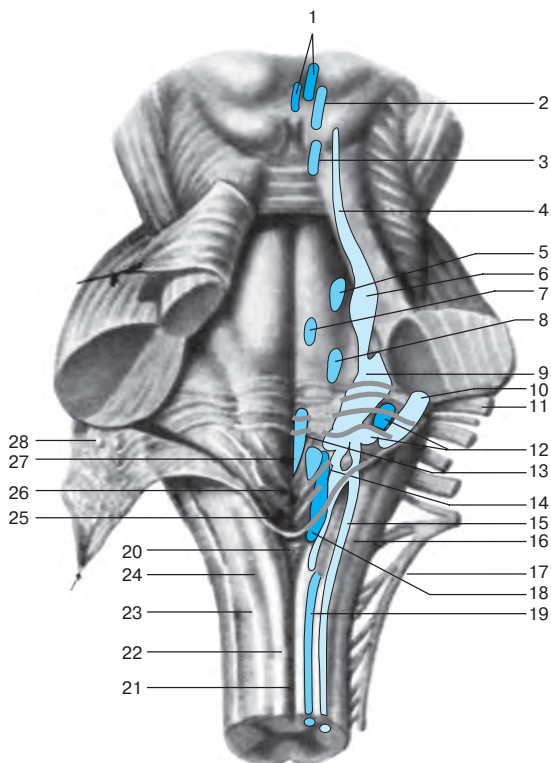
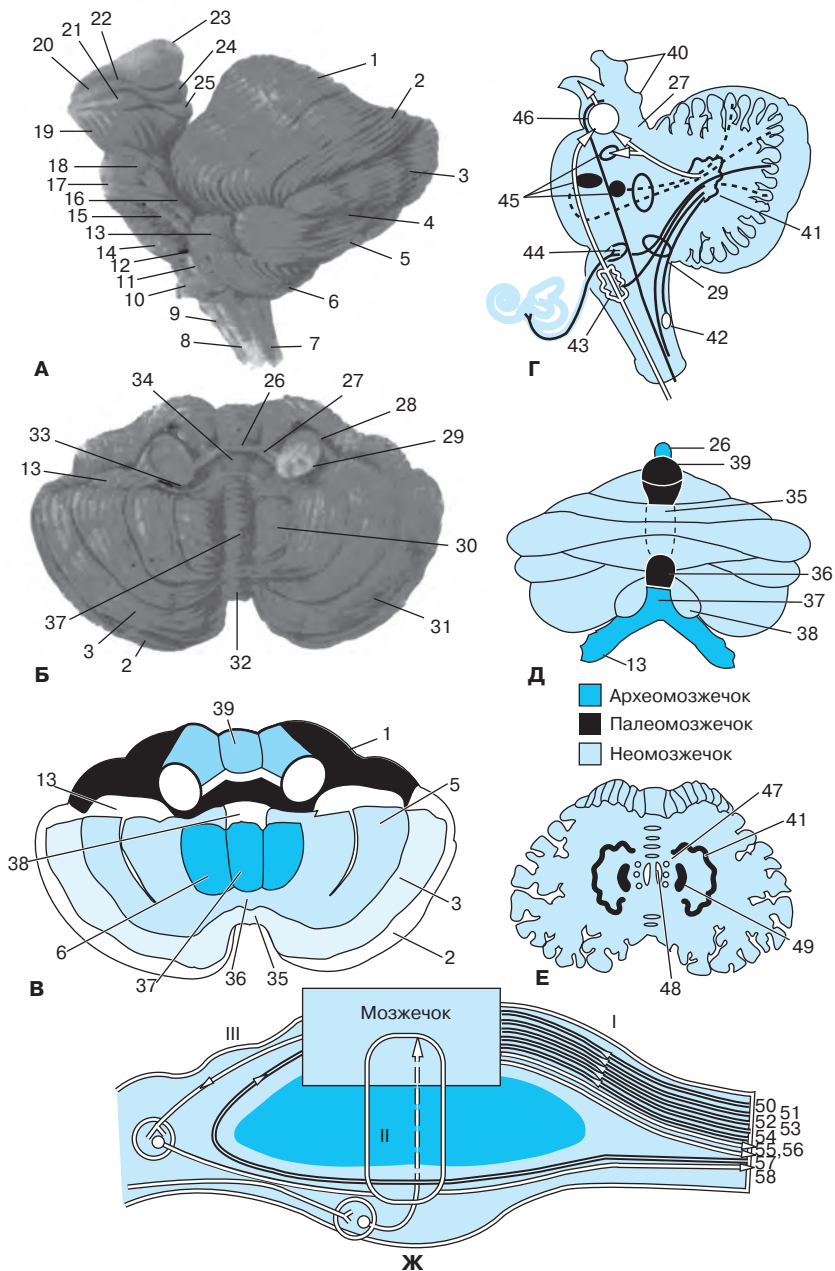


Рис. 8. Ядра краниальных нервов в ромбовидной ямке (дорсальная проекция).

1 – парасимпатические ядра глазодвигательного нерва; 2 – ядра глазодвигательного нерва; 3 – ядро блокового нерва; 4 – ядро среднемозгового пути тройничного нерва; 5 – двигательное ядро тройничного нерва; 6 – мостовое ядро тройничного нерва; 7 – ядро отводящего нерва; 8 – ядро лицевого нерва; 9 – вестибулярные ядра; 10 – улитковые ядра; 11 – лицевой нерв; 12 – верхнее и нижнее слюноотделительные ядра; 13 – ядро подъязычного нерва; 14 – двойное ядро; 15 – ядро спинномозгового пути тройничного нерва; 16 – ядро одиночного пути; 17 – добавочный нерв; 18 – заднее ядро блуждающего нерва; 19 – ядро добавочного нерва; 20 – задвижка; 21 – задняя срединная борозда; 22 – нежный пучок; 23 – клиновидный пучок; 24 – задняя промежуточная борозда; 25 – нижний угол ромбовидной ямки; 26 – треугольник блуждающего нерва; 27 – треугольник подъязычного нерва; 28 – нижний мозговой парус.

срединного возвышения располагается бугорок лицевого нерва, образованный волокнами внутреннего колена лицевого нерва, огибающими ядро отводящего нерва.

Мозжечок. Расположен в задней черепной ямке под мостом мозга и продолговатым мозгом. Сверху он отделен от затылочных долей больших полушарий мозжечковым наметом. В мозжечке различают два полушария и червь, которые покрыты тонким слоем серого вещества – корой мозжеч-



Глава 2

ЧУВСТВИТЕЛЬНОСТЬ

Пути и центры. Методика исследования. Синдромы нарушения

Многообразные воздействия на организм из внешней и внутренней среды трансформируются в афферентные импульсы, которые перерабатываются системами анализаторов чувствительности и органов чувств. Широкий спектр средовых влияний воспринимается дифференцированно вследствие специализации рецепторов, причем отдельные виды раздражений проводятся по разным путям, и лишь в высших отделах центральной нервной системы происходит интеграция получаемых сигналов.

Условно различают три основные группы рецепторов: *экстероцепторы* (тактильные, болевые, температурные), *проприоцепторы*, расположенные в мышцах, сухожилиях, связках, суставах (дают информацию о положении конечностей и туловища в пространстве, степени сокращения мышц); *интероцепторы* (хеморецепторы, барорецепторы, расположенные во внутренних органах).

Вид чувствительности связан прежде всего с типом рецепторов. Болевая температурная и тактильная чувствительность – это поверхностная чувствительность. Чувство положения туловища и конечностей в пространстве (мышечно-суставное чувство), чувство давления и массы тела двухмерно-пространственное чувство, кинестетическая, вибрационная чувствительность относятся к глубокой чувствительности.

Различают также сложные виды чувствительности (чувство локализации, узнавание предметов на ощупь и т.д.), которые обусловлены сочетанной деятельностью разных типов рецепторов и высших корковых центров. Система органов чувств (обоняние, зрение, слух, вкус) рассматривается в главе 4.

Распространение импульсов поверхностной и глубокой чувствительности от рецепторов к корковым отделам анализаторов осуществляется через трехнейронную систему, но по разным проводящим путям. Знание анатомии этих проводников в спинном и головном мозге имеет важное значение для топической диагностики.

Через периферический нерв, спинномозговой узел и задние корешки спинного мозга проводятся все виды чувствительности. В спинномозговых узлах расположены *первые нейроны* для всех чувствительных проводящих путей. В спинном мозге ход проводников различных видов чувствительности неодинаков.

Пути поверхностной чувствительности (см. рис. 21) – болевой, температурной и частично тактильной – через задние корешки вступают

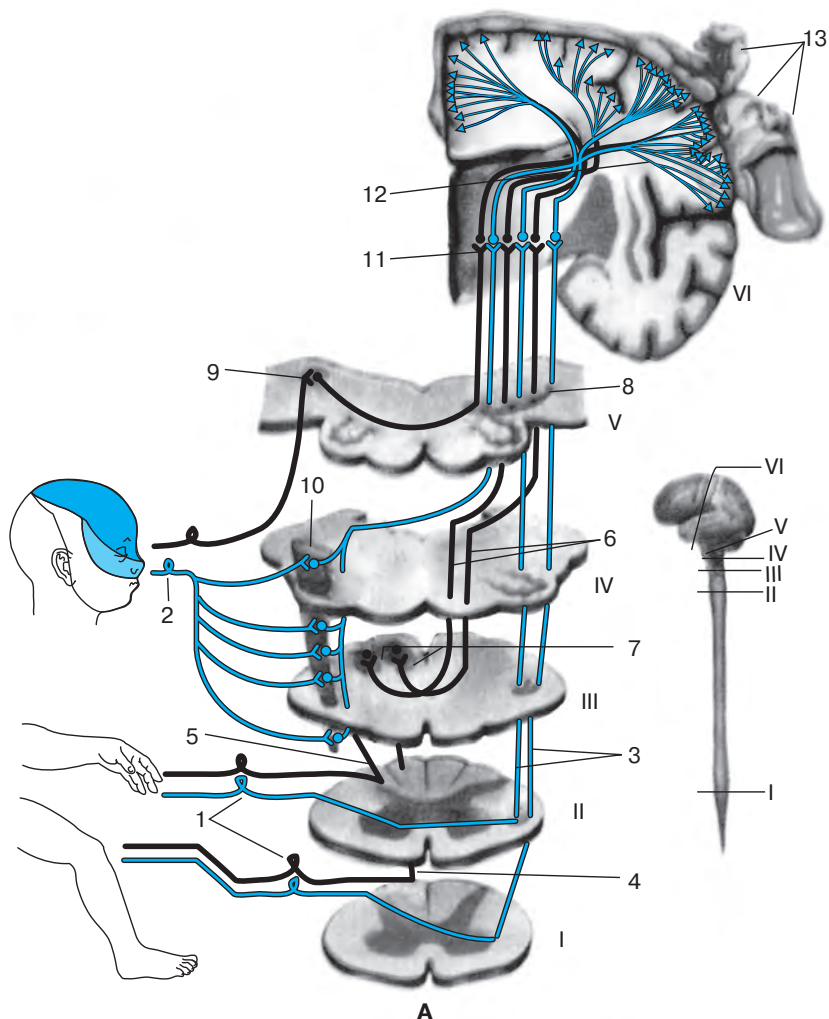


Рис. 21. Чувствительность (проводящие пути и типы расстройств).

А. Ход путей поверхностной и глубокой чувствительности: I – поясничный отдел спинного мозга; II – шейный отдел спинного мозга; III – каудальный отдел продолговатого мозга; IV – оральный отдел продолговатого мозга; V – мост; VI – фронтальный срез головного мозга на уровне таламуса; 1 – спинномозговой узел; 2 – тройничный узел; 3 – латеральный спиноталамический путь; 4 – тонкий пучок; 5 – клиновидный пучок; 6 – перекрест медиальных петель; 7 – тонкое и клиновидное ядра; 8 – медиальная петля; 9 – мостовое ядро тройничного нерва; 10 – ядро спинномозгового пути тройничного нерва; 11 – таламус; 12 – таламоторковый путь; 13 – проекционная корковая чувствительная зона.