

Ларингоскопия
Laryngoscopy

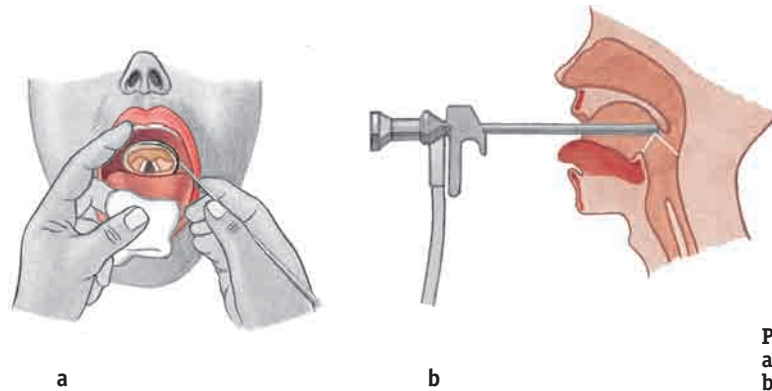


Рис. 228 а, б Ларингоскопия • Laryngoscopy
а Непрямая ларингоскопия. Indirect laryngoscopy.
б Прямая эндоскопическая ларингоскопия. Direct, endoscopic laryngoscopy.

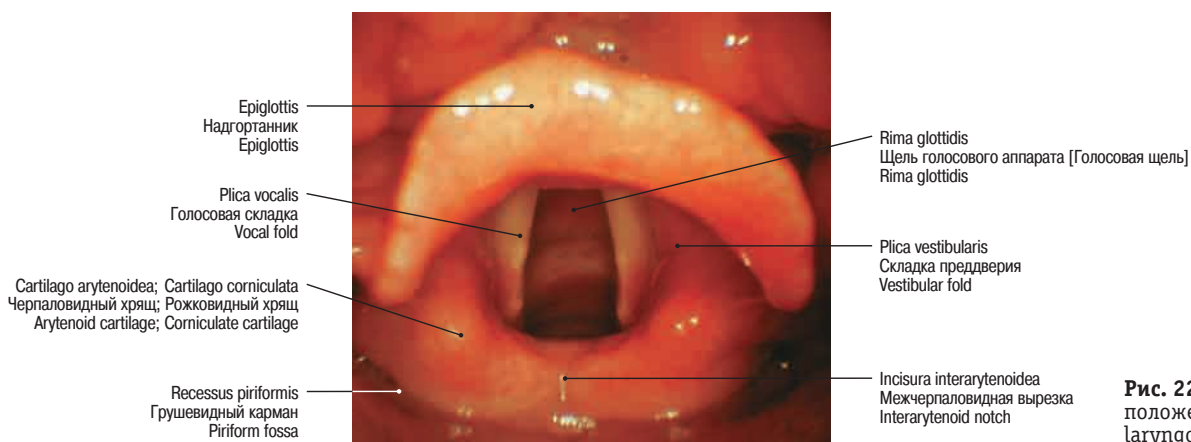


Рис. 229 Прямая ларингоскопия; положение при дыхании • Direct laryngoscopy; respiratory position

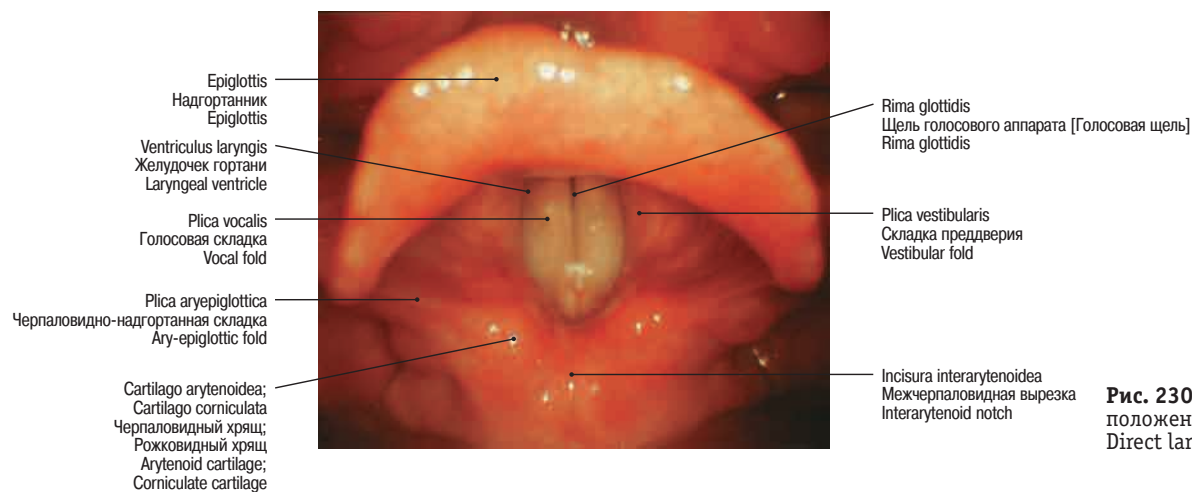


Рис. 230 Прямая ларингоскопия; положение при голосообразовании • Direct laryngoscopy; phonation position

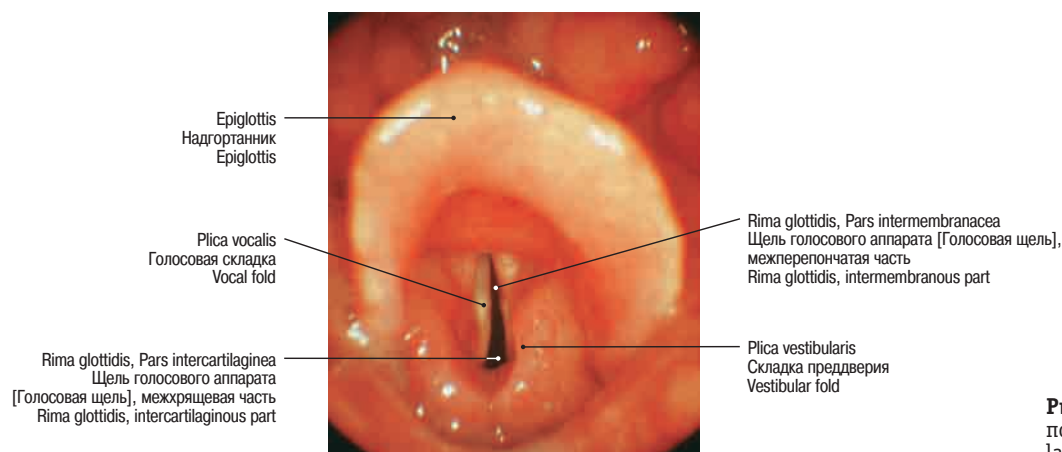


Рис. 231 Прямая ларингоскопия; положение при шепоте • Direct laryngoscopy; whispering position

Внутренний рельеф гортани Inner contour of the larynx

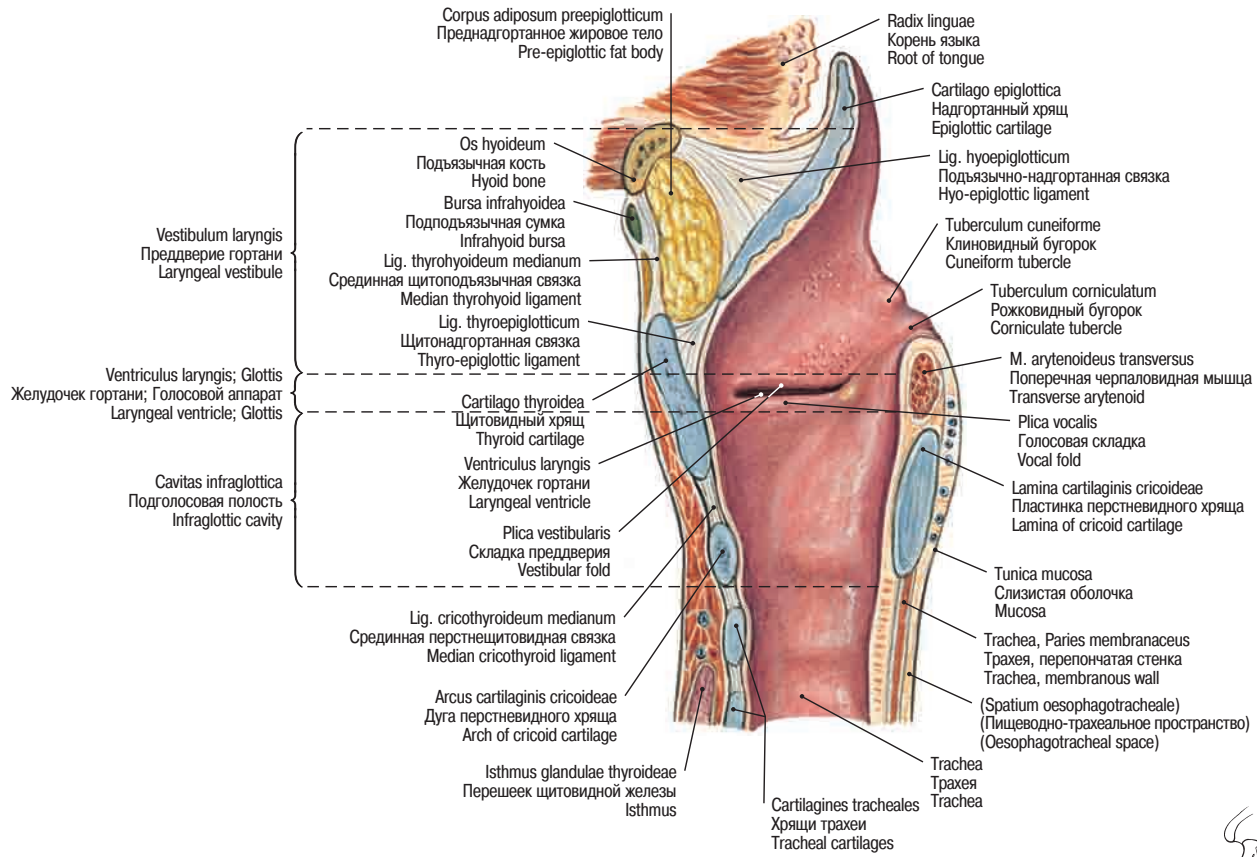


Рис. 232 Гортань • Larynx • Larynx

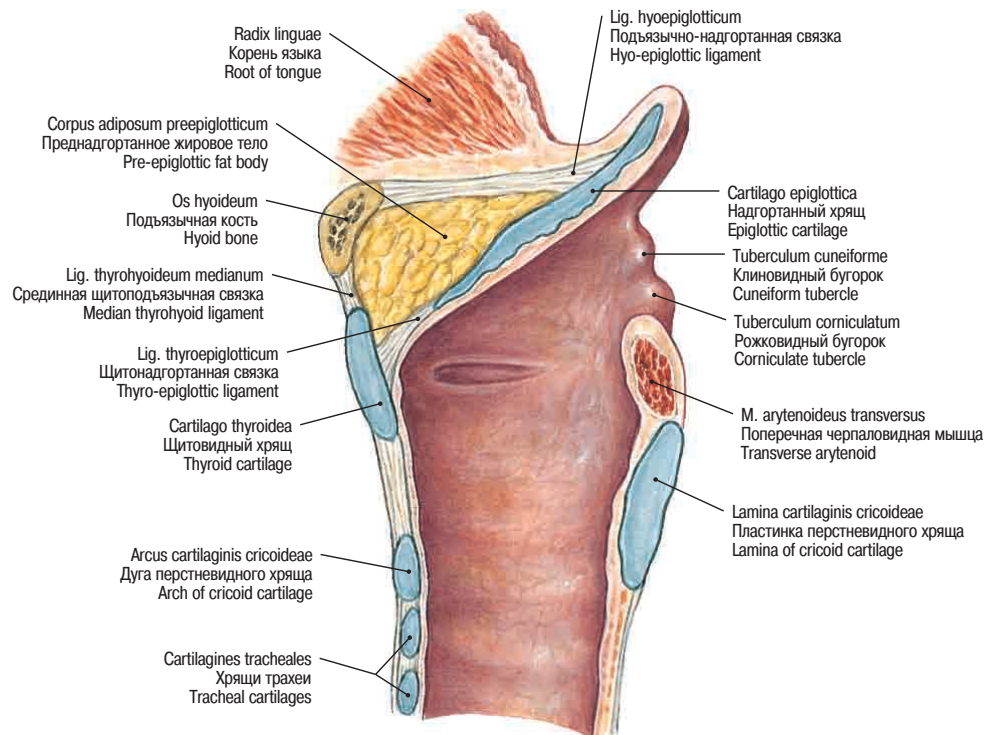
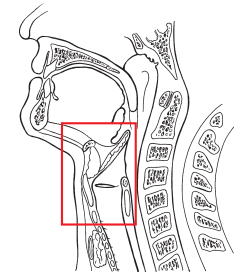
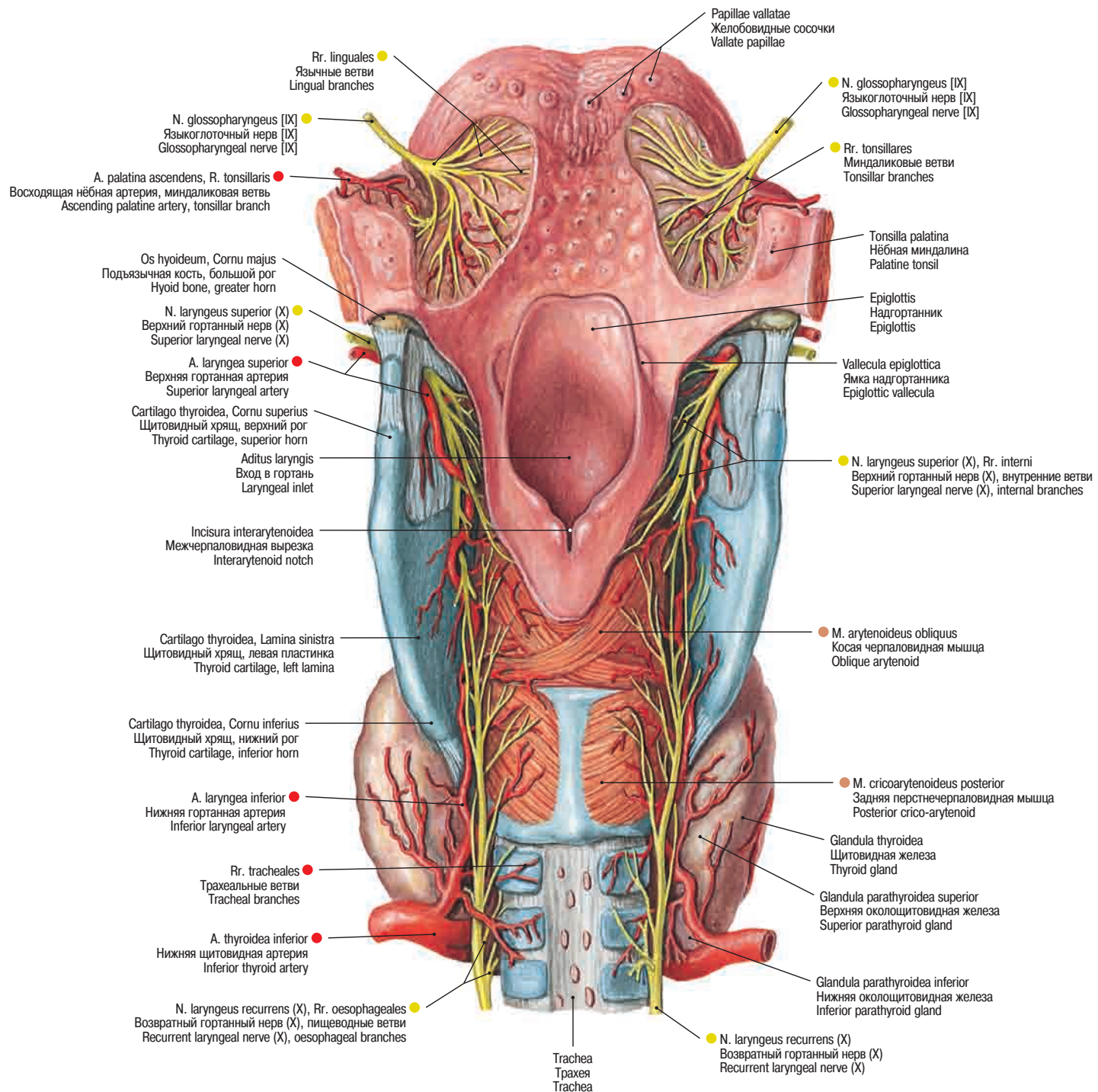


Рис. 233 Гортань, Larynx; положение надгортанника при глотании • Larynx, Larynx; position of the epiglottis during swallowing

Артерии и нервы гортани
Arteries and nerves of the larynx

Гортань, поперечные срезы
Larynx, transverse sections

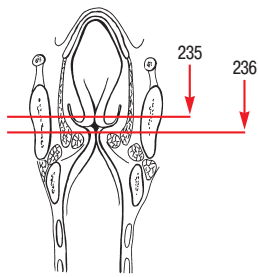
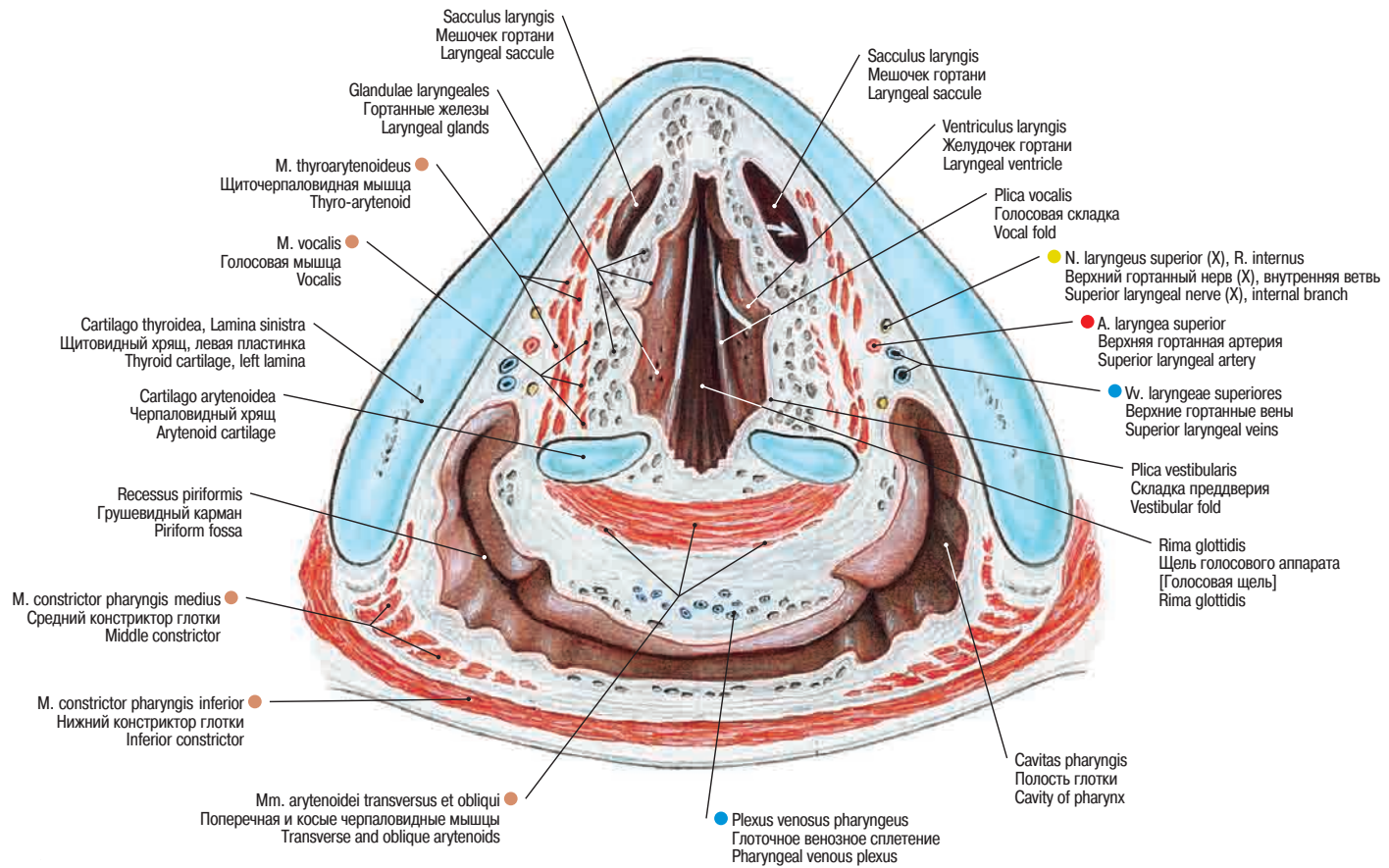


Рис. 235 Гортань, *Larynx*. Белой стрелкой показано сообщение между желудочком, *Ventriculus laryngis*, и мешочком гортани, *Sacculus laryngis* • Larynx, *Larynx*. The white arrow indicates the connection between the laryngeal ventricle, *Ventriculus laryngis*, and the laryngeal sacculus, *Sacculus laryngis*

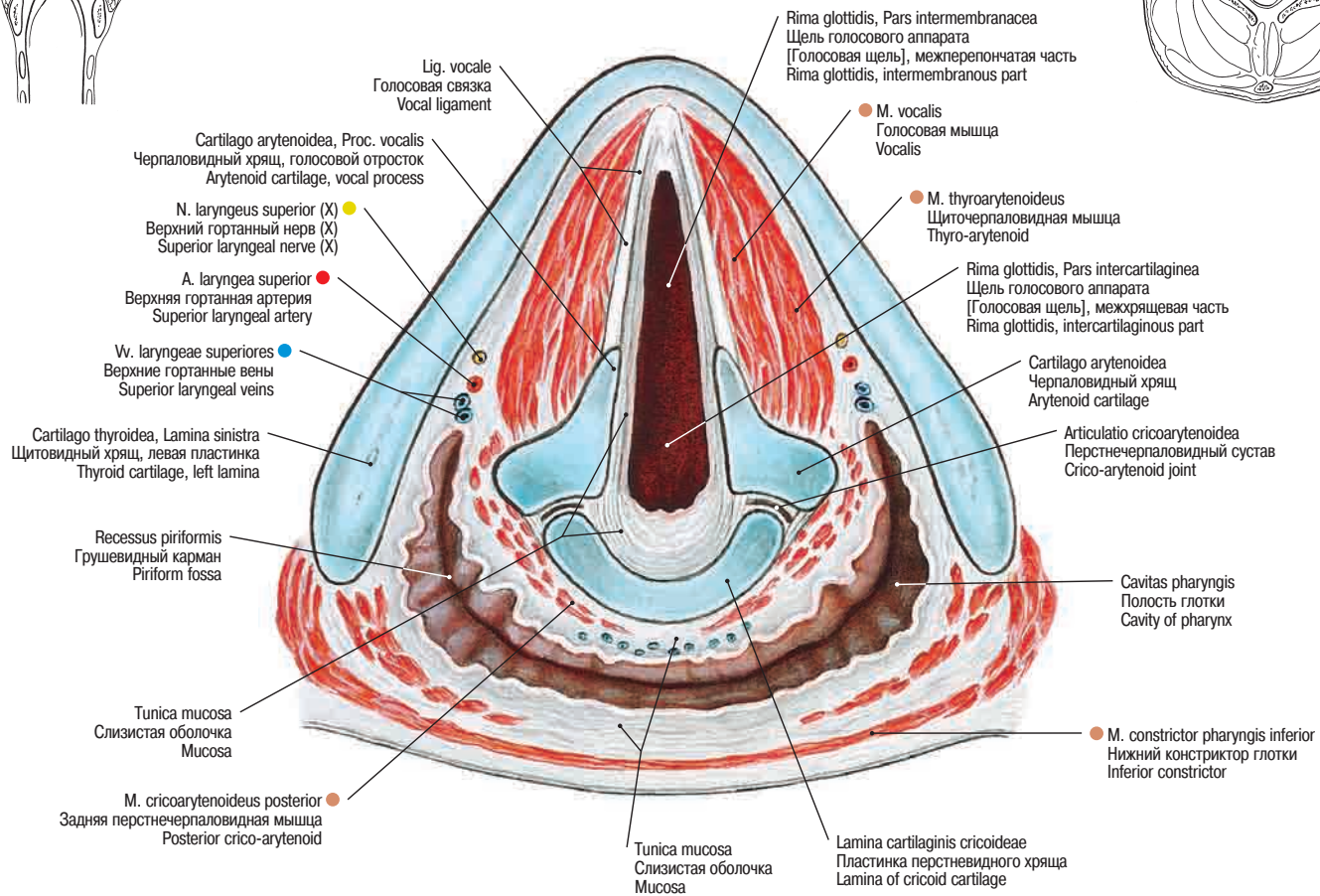
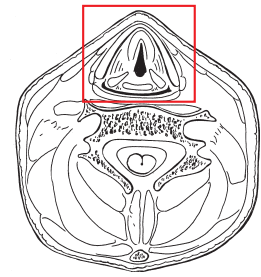


Рис. 236 Гортань • *Larynx* • Larynx

Мышцы кисти
Muscles of the hand

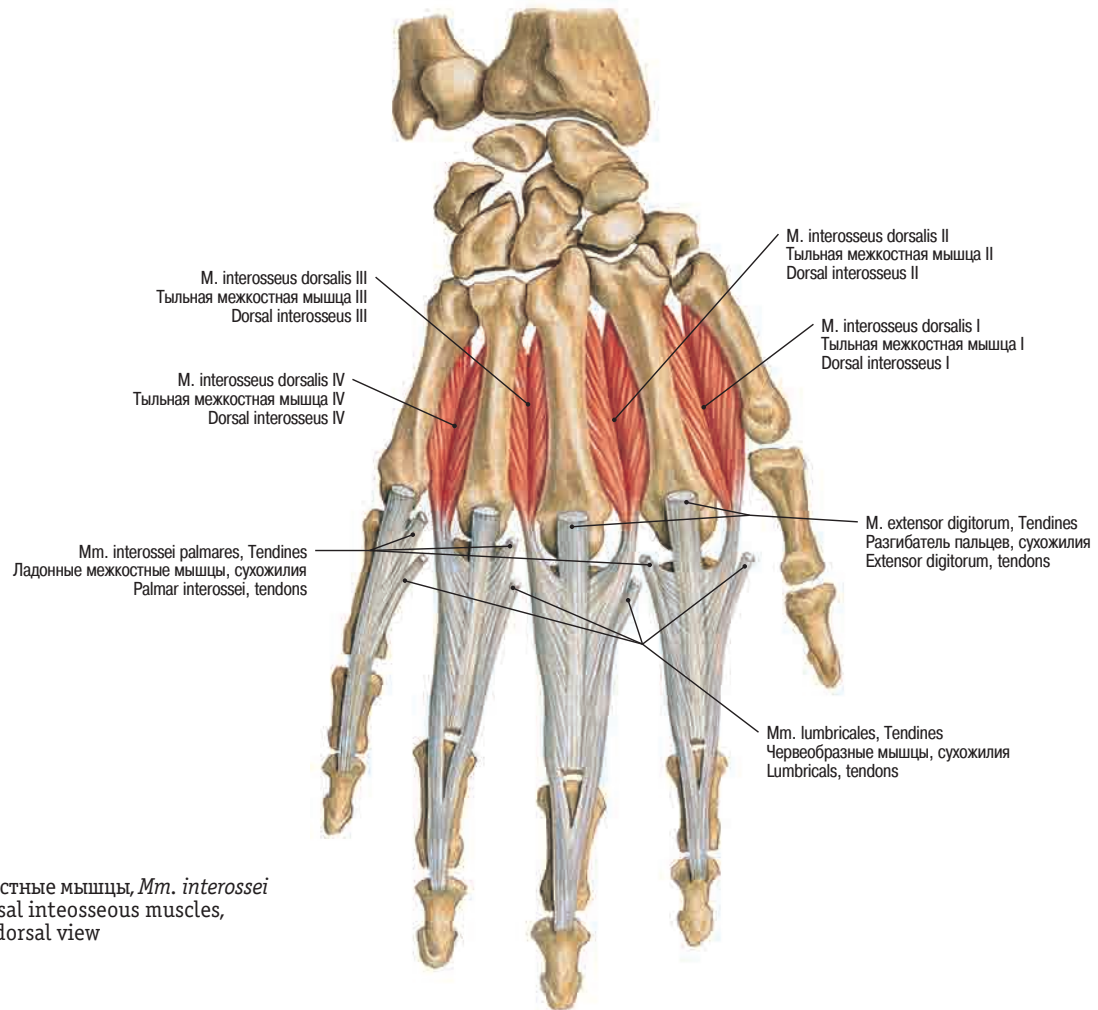


Рис. 382 Тыльные межкостные мышцы, *Mm. interossei dorsales*; вид сзади • Dorsal interosseous muscles, *Mm. interossei dorsales*; dorsal view

→Т37

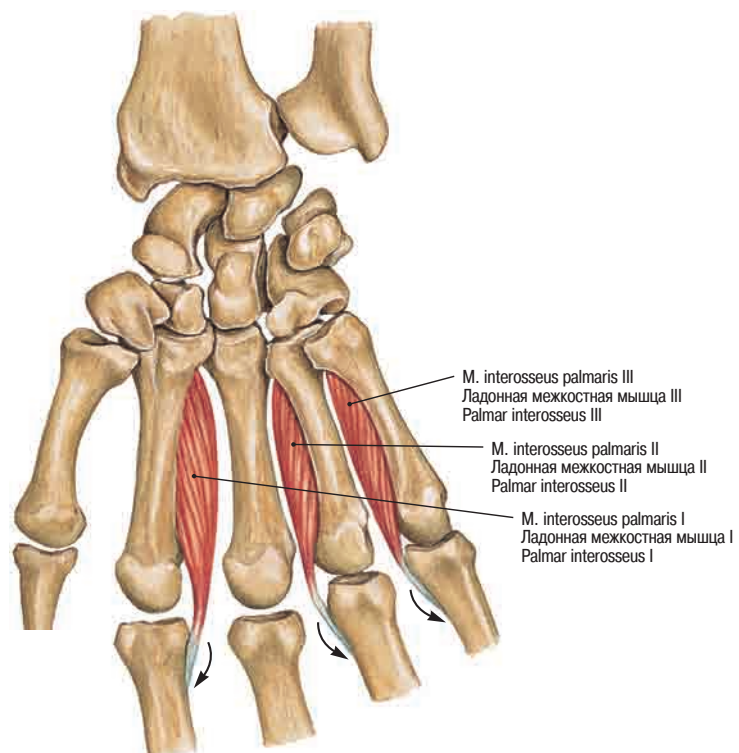


Рис. 383 Ладонные межкостные мышцы, *Mm. interossei palmares*; вид спереди. Сухожилия межкостных и червеобразных мышц вплетаются в так называемые тыльные апоневрозы пальцев (указано стрелками) • Palmar interosseous muscles, *Mm. interossei palmares*; palmar view. The tendons of the interosseous and the lumbrical muscles radiate into the so-called dorsal aponeurosis of the fingers (arrows)

→Т37

Мышцы кисти
Muscles of the hand

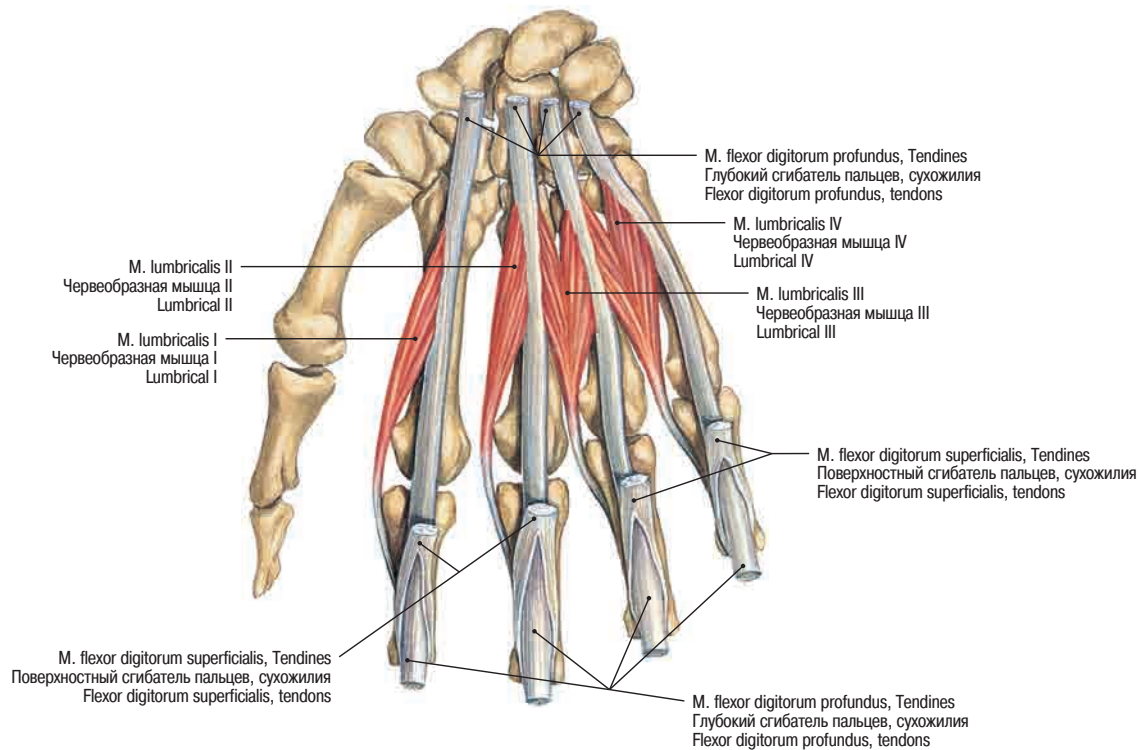


Рис. 384 Червеобразные мышцы, *Mm. lumbricales*; вид спереди • Lumbrical muscles, *Mm. lumbricales*; palmar view

→ Т 37

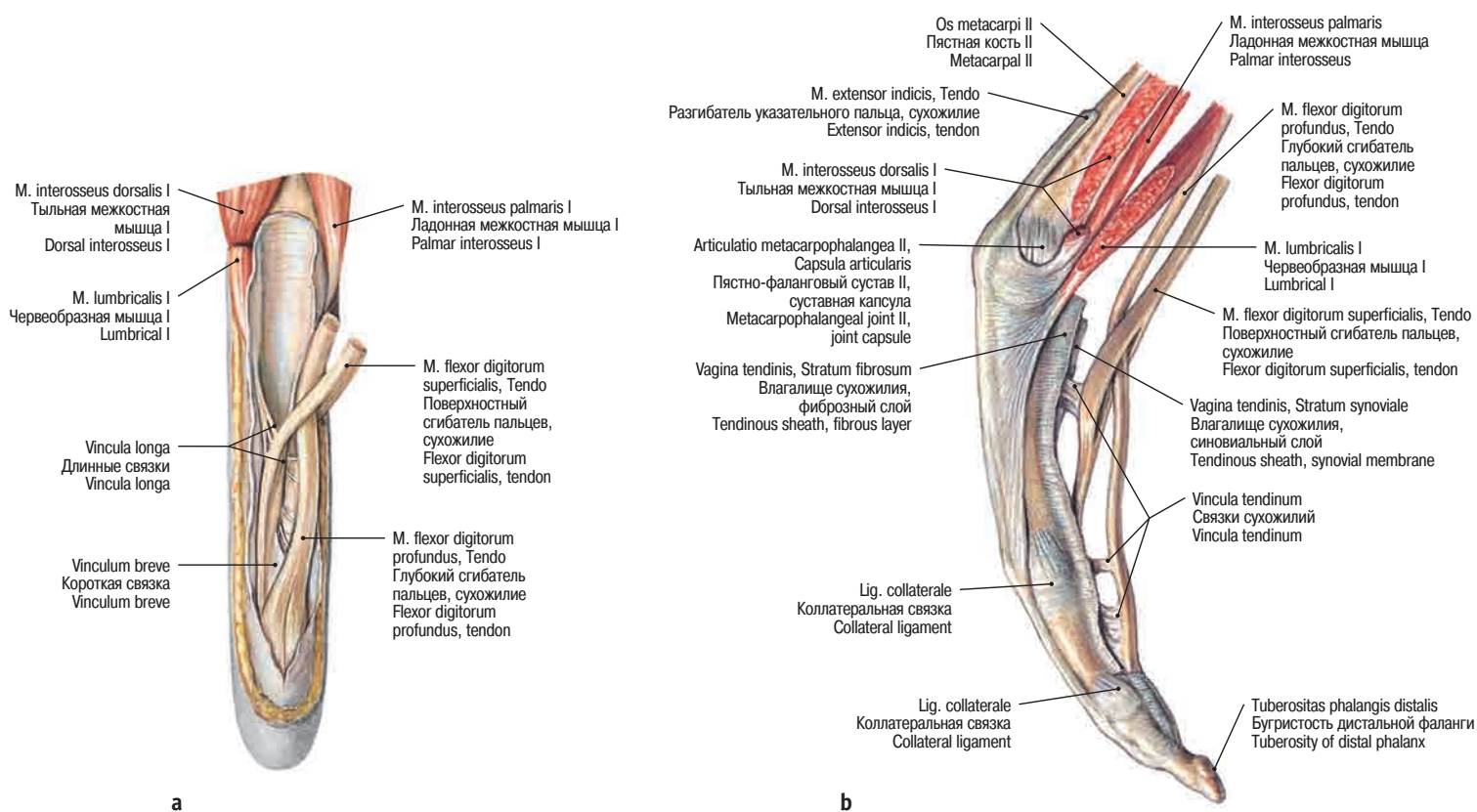
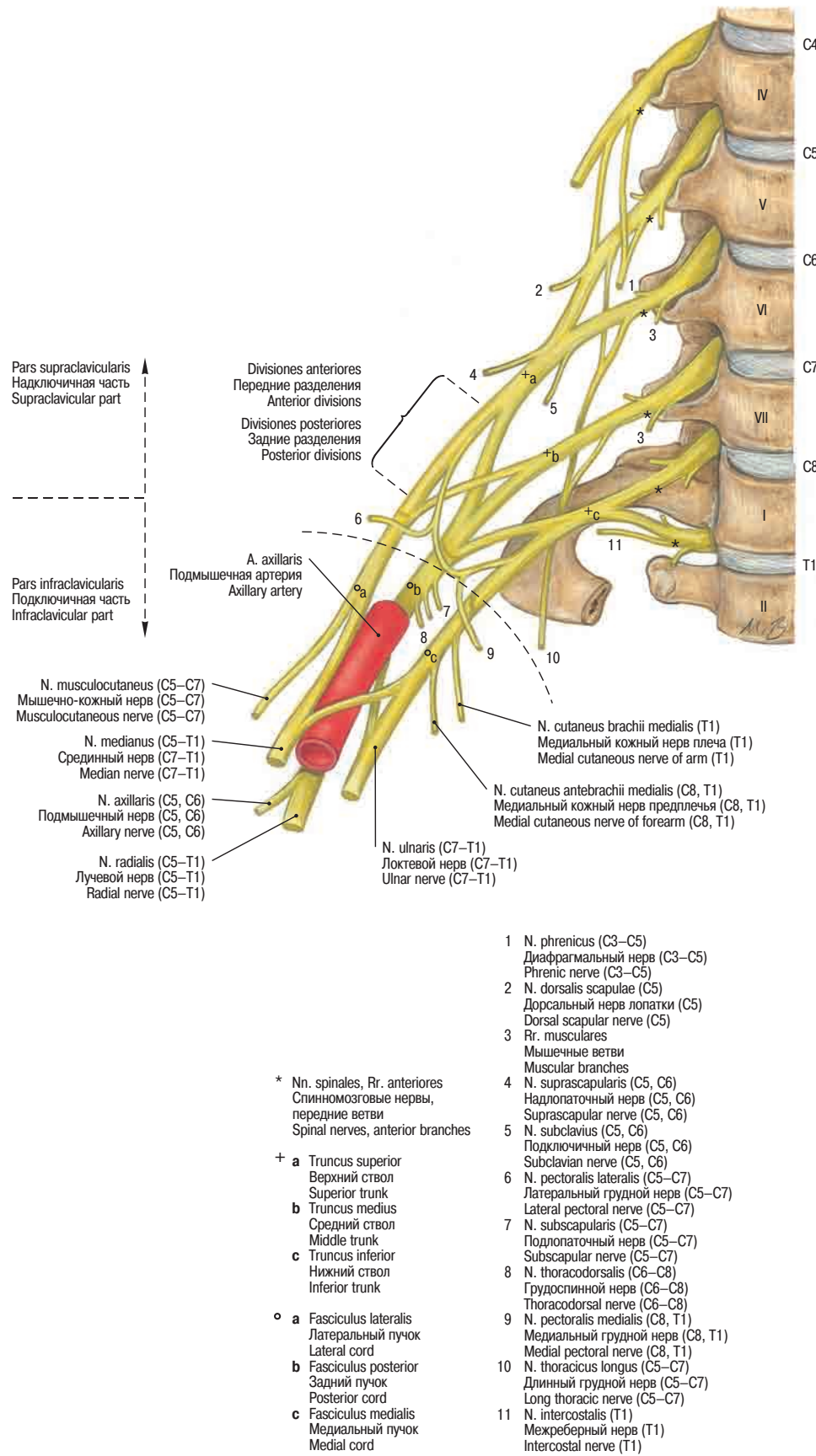


Рис. 385 а, б Прикрепления сухожилий на правом указательном пальце; сухожилия обоих сгибателей выделены из сухожильного влагалища • Tendon insertions at the right index; the tendons of both flexors have been dissected from the tendon sheath

а вид спереди; palmar view.

б вид с латеральной стороны; lateral view.

Плечевое сплетение
Brachial plexus



→ T 24, T 25

Рис. 386 Плечевое сплетение • Plexus brachialis • Brachial plexus

Локтевая ямка
Cubital fossa

Предплечье
Forearm

Кисть
Hand

Нервы верхней конечности
Nerves of the upper limb

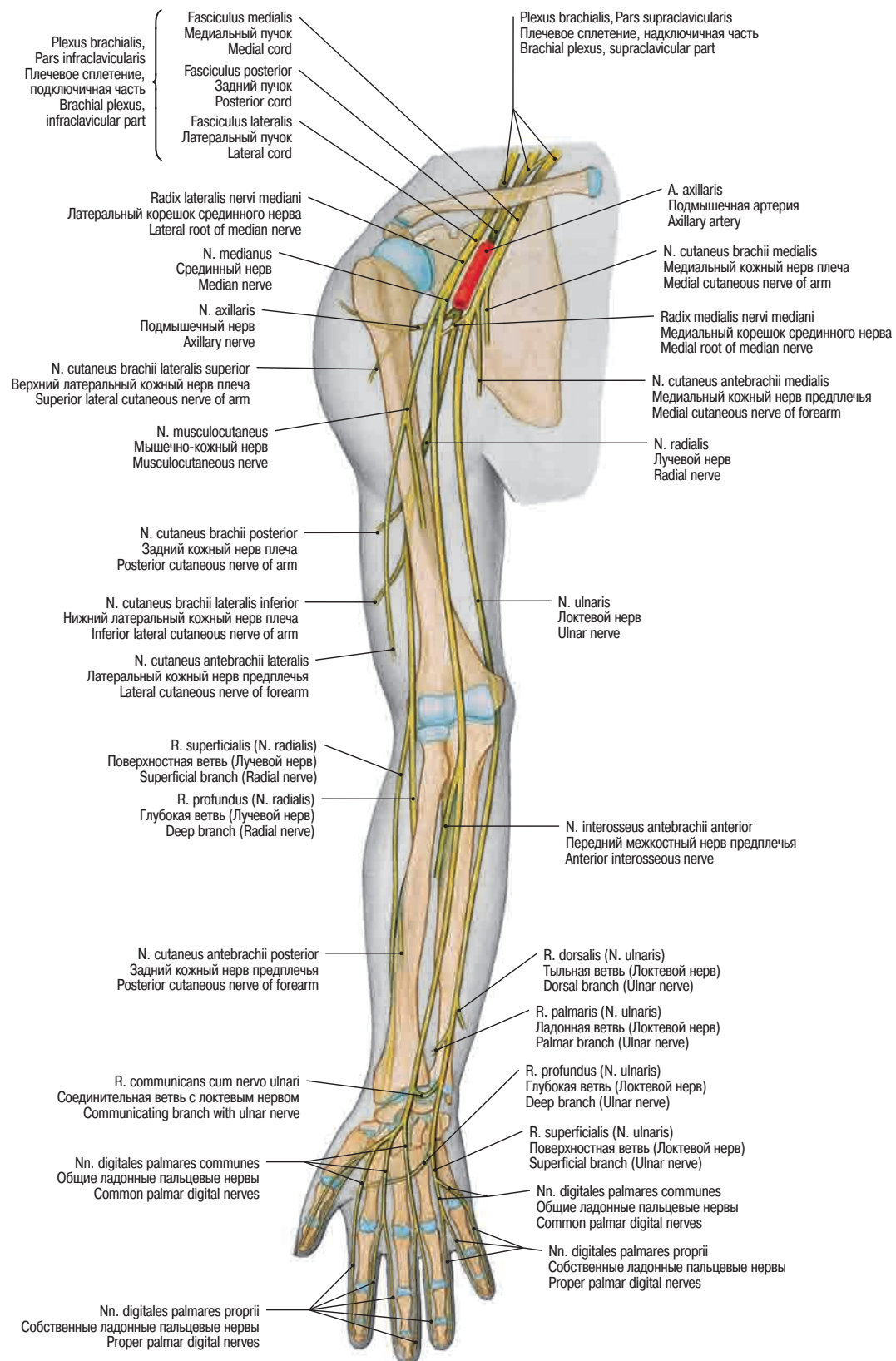


Рис. 387 Нервы верхней конечности; обзор • Nerves of the upper limb; overview

→ T 24, T 25