
Ревизия общего желчного протока: лапароскопический доступ

Jean-Francois Gigot

Введение

Миграция камней является частой ситуацией при лечении желчнокаменной болезни. Поэтому ревизия общего желчного протока (ОЖП) остается краеугольным камнем полноценного хирургического лечения при холелитиазе. Первая лапароскопическая холедохотомия была выполнена Petelin в 1991 году.

Показания и противопоказания

Показания

- Камни ОЖП
- Неудача эндоскопического удаления камней

Выбор доступа

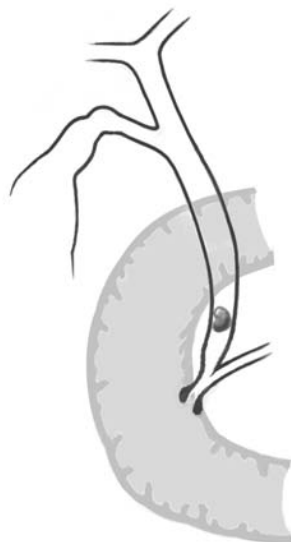
- Выбор оптимальной стратегии лапароскопической ревизии ОЖП определяется данными интраоперационной холангиографии (ИОХ) в соответствии с количеством и местоположением камней и анатомией желчных путей.

Доступ через пузырный проток выбирается когда:

- Пузырный проток проходим
- Число камней небольшое
- Камни имеют небольшой размер (размер камня меньше или равен размеру пузырного протока)
- Камни расположены ниже места слияния пузырного и общего печеночного протока
- Анатомия желчных путей в области слияния пузырного и общего печеночного протока типична (идеальный случай – прямой угол впадения пузырного протока в ОЖП)

Холедохотомия выбирается когда:

- ОЖП расширен более 7–8 мм
- Доступны ворота печени (нет острого воспаления)



Противопоказания**Общие**

- Пациенты с высоким риском (степень операционно-анестезиологического риска по шкале ASA – III или IV), для которых предпочтителен эндоскопический доступ
- Плотные спайки в брюшной полости вследствие предшествующих операций на органах брюшной полости (ограничение для лапароскопического доступа)
- Цирроз печени с портальной гипертензией/тяжелыми нарушениями гемостаза

Противопоказания к удалению через пузырный проток

- Наличие закрывающих просвет клапанов в пузырном протоке (риск инструментального повреждения пузырного протока или ОЖП)
- Камни слишком велики для извлечения через пузырный проток
- Камни расположены в общем печеночном протоке или внутривнутрипеченочных желчных протоках
- Нетипичная анатомия пузырного протока (извитой и т.п.) и слияния пузырного и общего печеночного протока (парапапиллярное впадение, острый угол впадения и т.п.)

Холедохотомия

- Узкий ОЖП (риск стриктуры после наложения швов)
- Наличие выраженного воспаления (гангренозный холецистит, острый некротический панкреатит и т.п.) в воротах печени, препятствующего безопасному выделению ОЖП

Предоперационные исследования

Анамнез и обследование	Предшествующие и настоящие симптомы заболевания желчных путей, боль, желтуха, лихорадка, ознобы, симптомы панкреатита
Лабораторные исследования	Количество лейкоцитов, С-реактивный белок, билирубин, АСТ, АЛТ, щелочная фосфатаза, амилаза, липаза, параметры гемостаза
Предоперационная лучевая диагностика	Ультразвуковое исследование, МРТ-холангиография, эндоскопическая ультрасонография

Требования для лапароскопической ревизии ОЖП

- Достаточный опыт в открытой билиарной хирургии и сложных лапароскопических операциях, владение техникой наложения эндоскопических швов
- Повседневная практика в ИОХ
- Достаточная техническая оснащенность (инструментарий, рентгеновское оборудование, гибкие эндоскопы и т.п.)

Инструментарий/материалы

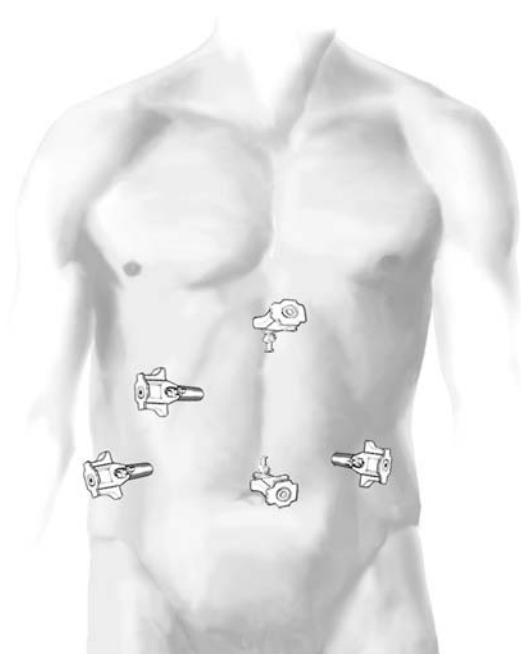
Лапароскопическая ревизия ОЖП является технически сложной операцией, для выполнения которой требуются:

- Высокоскоростной инсуффлятор
- Высокоэнергетический источник света
- Оборудование для рентгеновской интраоперационной холангиографии
- Корзинки Дормиа или баллоны для экстракции
- Гибкий эндоскоп 3,5 мм (тонкий, хрупкий и дорогой)
- Устройство для контактной или лазерной литотрипсии (не обязательно)
- Лапароскопический скальпель
- Лапароскопический иглодержатель
- Дренаж для пузырного протока или Т-образная трубка

Операция

Разрез

- Та же четырехтроакарная техника, что и при лапароскопической операции.
- Дополнительно под правой реберной дугой устанавливается атравматичный мягкий пятый троакар, служащий для введения эндоскопа.



Экспозиция

- Лапароскопическая ревизия ОЖП выполняется при холецистэктомии после проведения ИОХ, когда диссекция треугольника Кало завершена, а желчный пузырь еще остается на месте
- Печеночно-двенадцатиперстная связка натягивается путем отведения квадратной доли печени вверх. Пациент укладывается в положение, противоположное положению Тренделенбурга, чтобы двенадцатиперстная кишка опустилась вниз под действием гравитации.

Лапароскопическая ревизия ОЖП через пузырный проток

ЭТАП 1

Введение инструментов

Для ревизии ОЖП через пузырный проток используется разрез, выполненный в пузырном протоке для ИОХ. Следует избегать рассечения пузырного протока вблизи от ОЖП, чтобы уменьшить риск его инструментального повреждения. Разрез также не должен быть слишком удален от ОЖП, поскольку наличие в пузырном протоке перекрывающих просвет клапанов может препятствовать инструментальной ревизии протока. Если диаметр пузырного протока не достаточен, его можно расширить мягким гибким дилататором, соблюдая осторожность, чтобы не повредить ОЖП.

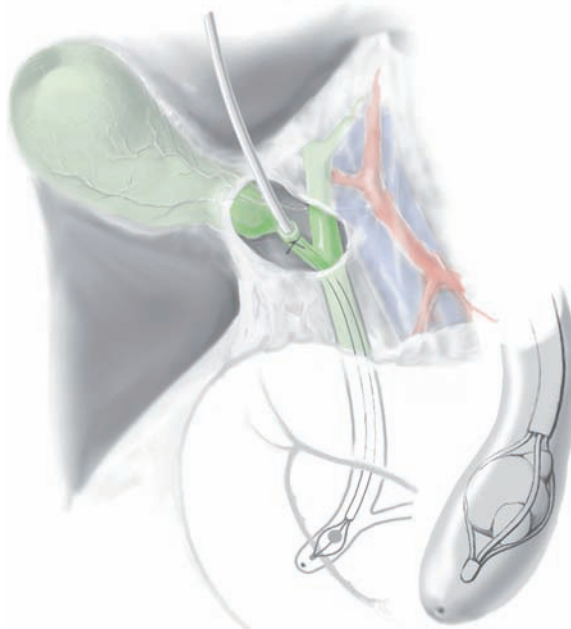
ЭТАП 2

Инструментальное извлечение камней

Извлечение камней из ОЖП через пузырный проток можно выполнить с помощью трехпроводочной мягкой корзинки Дормиа тремя различными способами:

- Путем введения инструмента в ОЖП через пузырный проток вслепую.
- Под рентгенологическим контролем (для уверенного захвата камней и профилактики инструментального повреждения ОЖП).
- Под визуальным холангиоскопическим контролем (при небольших камнях).

Чтобы избежать миграции камня в верхние отделы желчных путей, баллонный катетер при ревизии через пузырный проток не используется. В случае больших, перекрывающих просвет вколоченных камней, не поддающихся извлечению стандартными инструментальными и эндоскопическими методами, камни можно фрагментировать внутрисветным электрогидравлическим или лазерным литотриптором под эндоскопическим контролем.



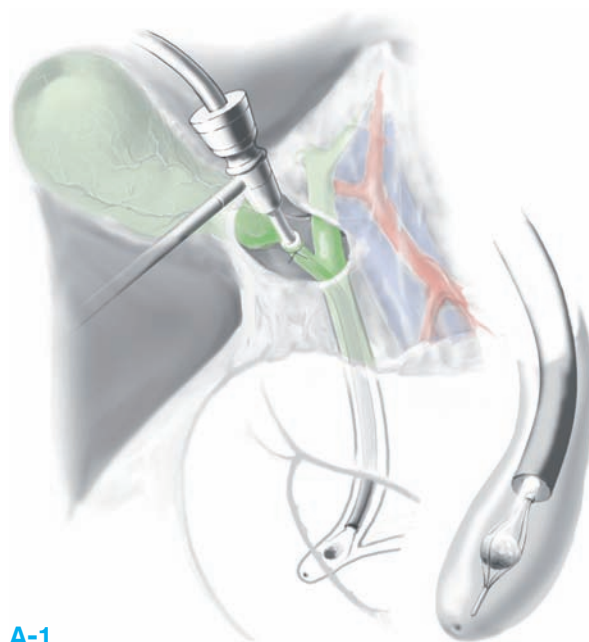
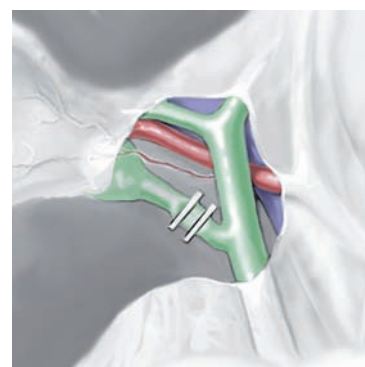
ЭТАП 3**Оценка результатов санации при холелитиазе**

Оценка полноты санации от камней проводится двумя различными способами:

- Путем контрольной холангиографии.
- С помощью гибкого холедохоскопа (**A-1**, **A-2**): для выявления резидуальных камней в ОЖП эндоскоп вводится под рентгенологическим или визуальным контролем. Если эндоскоп вводится через пузырный проток, оценке результатов санации доступен обычно только ОЖП, кроме случая впадения пузырного протока под большим углом. В этом случае (15–20%) эндоскоп можно провести в общий печеночный проток.

При обнаружении резидуальных конкрементов в ОЖП, можно выполнить дополнительную попытку извлечения камней, введя корзинку Dormia через рабочий канал эндоскопа и захватив камень под визуальным контролем. Когда число камней невелико и достигнута полная санация, пузырный проток можно клипировать первично, без дренирования.

Если имеются сомнения в полноте санации, ОЖП можно дренировать через пузырный проток, тщательно фиксировав дренаж эндопетлей или экстракорпоральным швом.

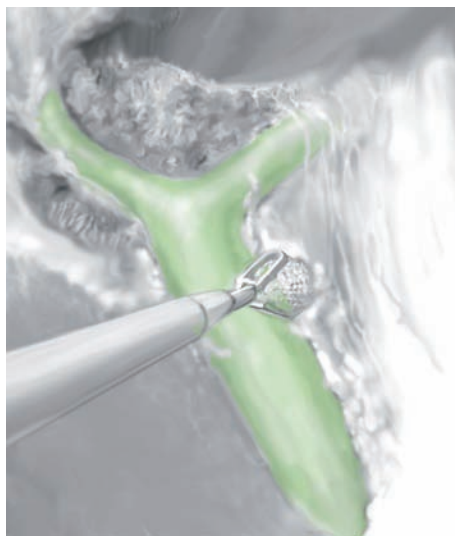**A-1****A-2****ЭТАП 4**

Подпеченочное пространство обычно дренируется.

Лапароскопическая холедохолитотомия

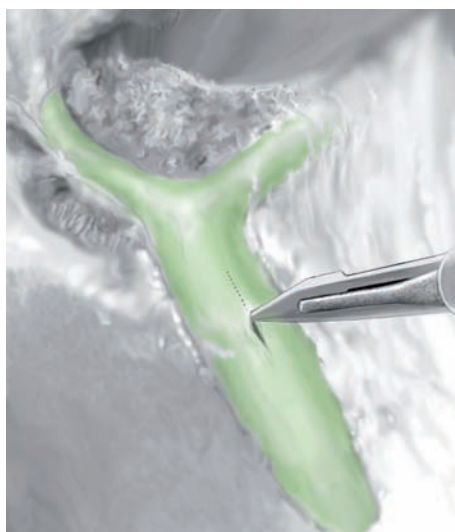ЭТАП 1

Передняя стенка ОЖП дополнительно выделяется в воротах печени тупым и острым путем (избегайте электрокаутеризации вблизи ОЖП).



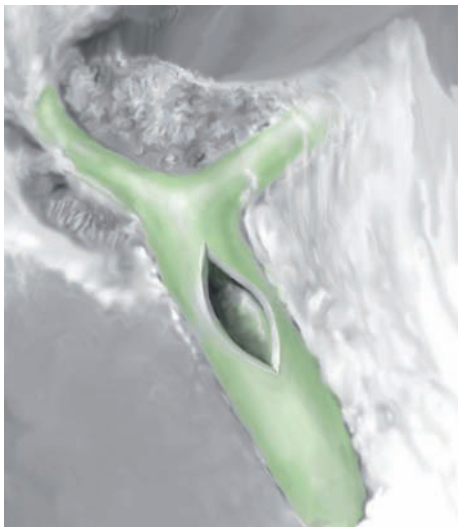
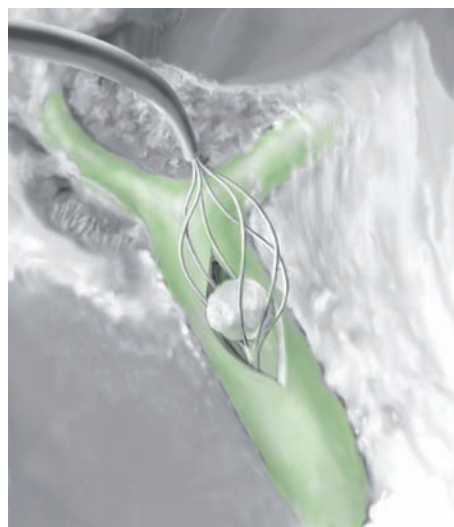
ЭТАП 2

После заполнения ОЖП физиологическим раствором через введенный в пузырный проток холангиографический катетер, просвет ОЖП вскрывается продольным разрезом лапароскопическим скальпелем. Размер разреза зависит от размера наибольшего камня, который нужно будет извлечь.



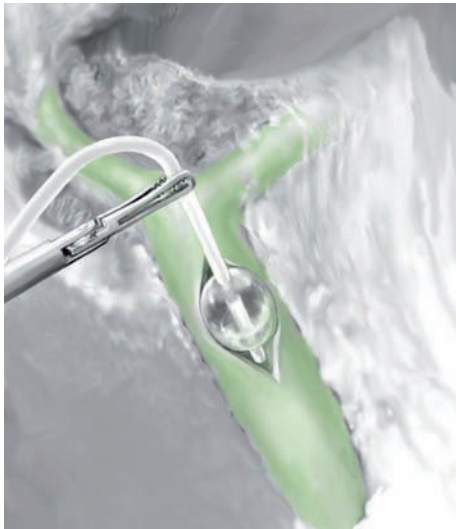
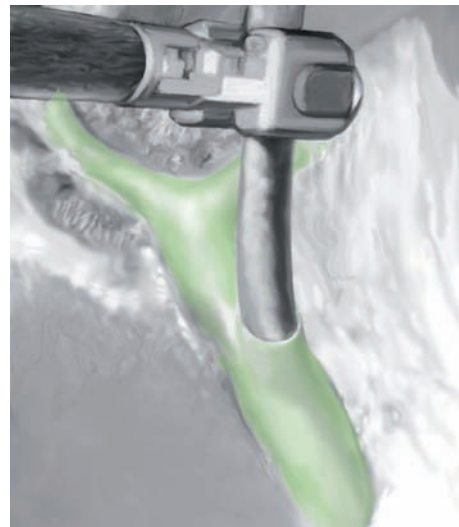ЭТАП 3**Извлечение камней**

- Путем введения корзинки Dormia или баллонного катетера через холедохотомию вслепую (**A-1**, **A-2**).
- Корзинкой Dormia или баллонным катетером под эндоскопическим контролем через рабочий канал гибкого эндоскопа.
- Если встречается большой камень, перекрывающий просвет, можно использовать внутрисветную электрогидравлическую или лазерную литотрипсию.

**A-1****A-2**

ЭТАП 4**Оценка полноты санации**

- Выполняется только гибким эндоскопом через холедохотомию. В этой ситуации возможна полная оценка верхних и нижних отделов билиарного тракта до внутрипеченочных желчных протоков (**A-1**, **A-2**).
- В случае резидуальных камней в ОЖП, можно выполнить дополнительную эндоскопическую литоэкстракцию.

**A-1****A-2**

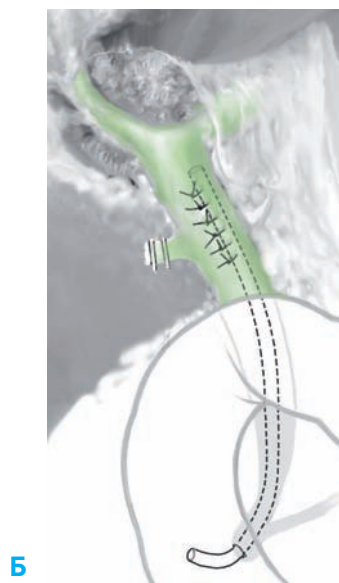
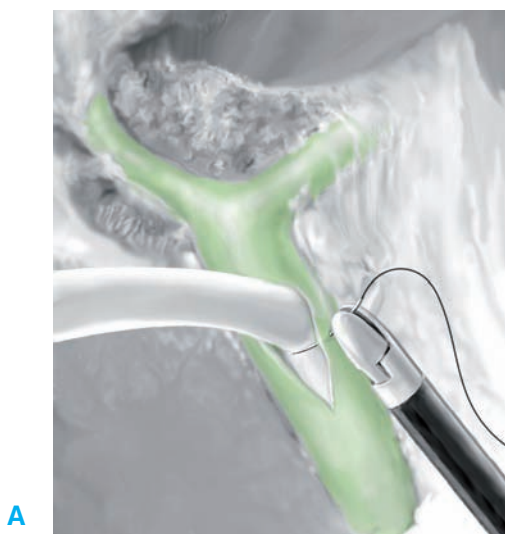ЭТАП 5**Ушивание холедохотомии**

- Закрытие холедохотомии производится отдельными швами или непрерывным швом рассасывающейся нитью 4-0 или 5-0.
- Использование рассасывающихся или нерассасывающихся клипс для фиксации нити непрерывного шва холедохотомии противопоказано вследствие возможности последующей миграции клипс в просвет протоков.
- В конце ушивания выполняется проверка герметичности ОЖП путем его промывания через холангиографический катетер, установленный в пузырном протоке или через Т-образный дренаж.

ЭТАП 6**Дренирование общего желчного протока**

Можно использовать несколько вариантов, включая первичный глухой шов ОЖП (см. ЭТАП 5), наружное дренирование (через пузырный проток или Т-образной трубкой) или внутреннее дренирование (с помощью эндопротеза).

- *Первичный глухой шов ОЖП:* используется, когда нет сомнений в полноте санации ОЖП, при отсутствии тяжелого холангита и обструкции папиллы (проходимый сфинктер Одди, отсутствие отека, связанного с транспапиллярными инструментальными манипуляциями и т.п.).
- *Наружное дренирование желчных путей:* через дренаж в пузырном протоке (см. ревизию ОЖП через пузырный проток) или Т-образную трубку. Когда устанавливается Т-образный дренаж, трубка после вырезания в ней отверстий вводится в ОЖП через холедохотомию. Шов ОЖП начинается после сдвигания трубки в верхний угол холедохотомии (А). Затем Т-образная трубка выводится из брюшной полости через прокол от пятого троакара.
- *Внутреннее дренирование желчных путей эндопротезом:*
 - *Показания:* Число камней в ОЖП невелико, достигнута полная санация, панкреатит или дисфункция сфинктера Одди отсутствуют.
 - *Техника:* Эндопротез устанавливается в ОЖП под рентгеновским контролем на проводнике и проводится через папиллу в двенадцатиперстную кишку. Правильность транспапиллярного положения оценивается при холангиографии через пузырный проток в конце операции (Б). Эндопротез удаляется через 3 недели при стандартной дуоденоскопии.



ЭТАП 7

В конце операции выполняется контрольная холангиография для выявления подтекания желчи или неправильного положения T-образного дренажа.

ЭТАП 8

Обычно используется дренирование брюшной полости.

Послеоперационные исследования

- Клиническое обследование
- Проверка дренажа желчных путей
- Лабораторные исследования: печеночные пробы, ферменты поджелудочной железы
- Если в пузырный или общий желчный проток установлен дренаж, на 2–3 день после операции (перед выпиской из стационара) выполняется контрольная холангиография, чтобы исключить забытые камни в ОЖП или желчеистечение

Послеоперационные осложнения

Местные осложнения

- Забытые камни ОЖП
- Желчеистечение
- Кровотечение
- Подпеченочный абсцесс
- Поздняя стриктура желчных путей

Осложнения, связанные с наружным желчным дренированием

- Дискомfort пациента
- Электролитные нарушения
- Холангит после рентгенологических исследований
- Обструкция дренажа
- Случайное удаление дренажа
- Раневая инфекция
- Желчный перитонит после извлечения дренажа

Советы опытного хирурга

- Чтобы выбрать оптимальную стратегию санации ОЖП, внимательно оцените интраоперационные холангиограммы; это экономит время операции и уменьшает вероятность инструментальных осложнений.
- Чтобы избежать повреждения ОЖП, используйте мягкий, атравматичный инструмент, а манипуляции через пузырный проток выполняйте под рентгеновским контролем.
- После ушивания холедохотомии примените водный тест на герметичность, умеренно раздуйте ОЖП физиологическим раствором или раствором метиленового синего через пузырный проток или T-образный дренаж.
- При неудачной ревизии ОЖП можно прибегнуть к послеоперационной эндоскопической сфинктеротомии. В этом случае установка дренажа через пузырный проток облегчит дальнейшие эндоскопические манипуляции.

Ревизия общего желчного протока: открытый доступ

Введение

О первой холедохотомии через лапаротомию сообщил Kehr в 1896 году. Эта операция оставалась методом выбора на протяжении многих лет. Однако с 90-х годов прошлого века открытый доступ стал все чаще уступать место лапароскопической санации ОЖП.

Показания и противопоказания

Показания

- После перехода к открытой холецистэктомии
- Отсутствие опыта в лапароскопии и эндоскопии

Противопоказания, пред- и послеоперационные исследования/послеоперационные осложнения

Такие же, как при лапароскопической ревизии ОЖП.

Операция

Разрез и экспозиция

Выполняется правый подреберный или верхний срединный разрез. Печеночно-двенадцатиперстную связку натянуть легче, чем при лапароскопической ревизии ОЖП; натяжение достигается путем отведения квадратной доли печени кверху ретрактором и головки поджелудочной железы книзу рукой ассистента.

Холедохотомия

Показания и техника, включая методы извлечения камней и оценку санации протоков, сходны с таковыми при лапароскопической ревизии ОЖП. Однако обычно после открытой ревизии ОЖП проводится наружное дренирование желчных путей, либо через пузырный проток, либо, чаще, с помощью Т-образной трубки. Первичный глухой шов ОЖП может быть показан только в некоторых ситуациях, как и при лапароскопической ревизии. О внутреннем дренировании желчных путей после открытой ревизии ОЖП обычно не сообщается.

- Швы-держалки накладываются на ОЖП с каждой стороны планируемого разреза (А).
- Камни ОЖП извлекаются либо холедохоскопически (Б-1), либо щипцами для камней (Б-2).
- Затем ОЖП ушивается на Т-образной трубке (В).

