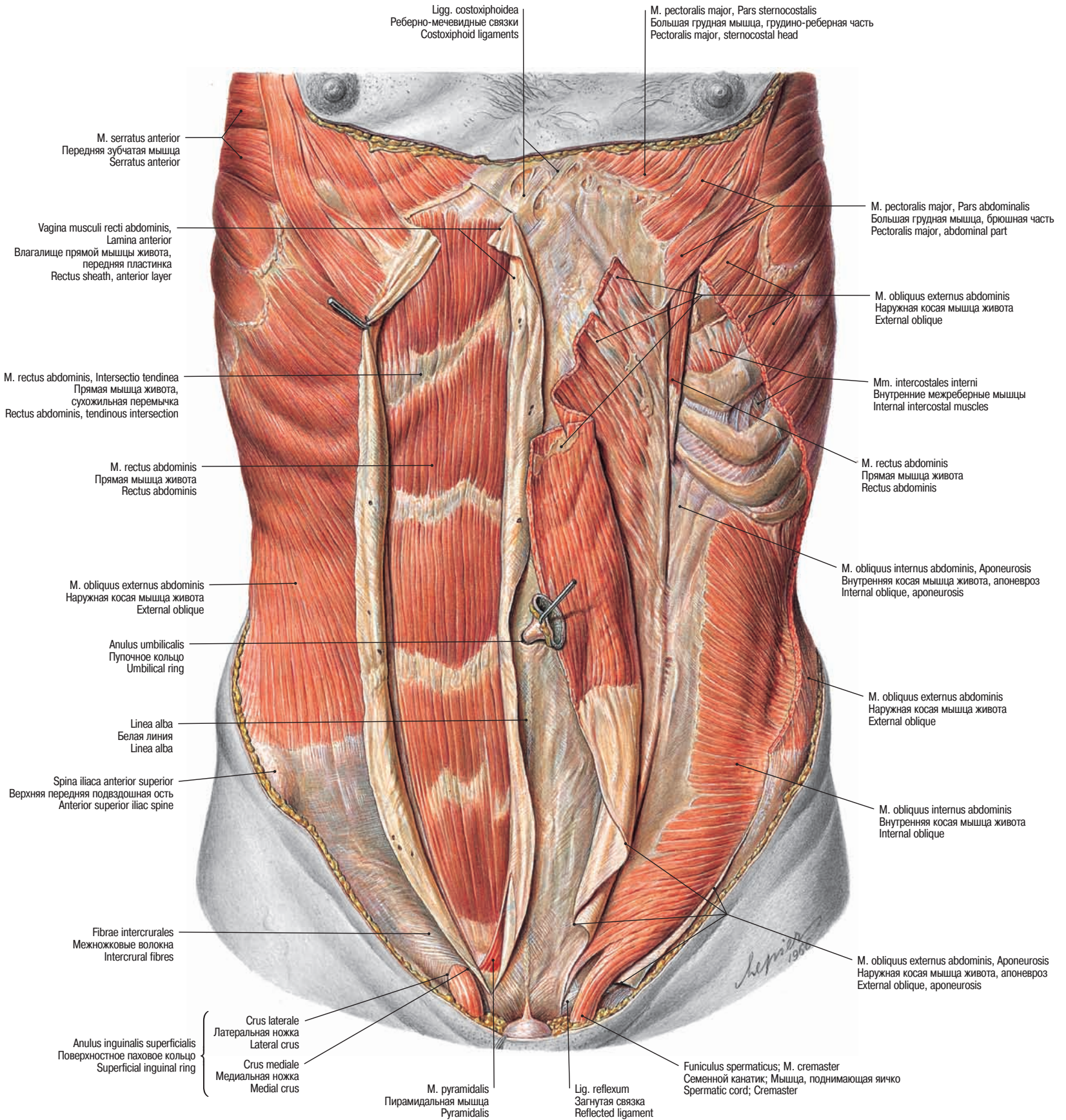


Мышцы живота Abdominal muscles



→ Т 13–Т 15, Т 17, Т 26

Рис. 843 Мышцы живота, *Mm. abdominis*; поверхностный и средний слои •
 Muscles of the abdominal wall, *Mm. abdominis*; superficial and middle layers

Мышцы живота
Abdominal muscles

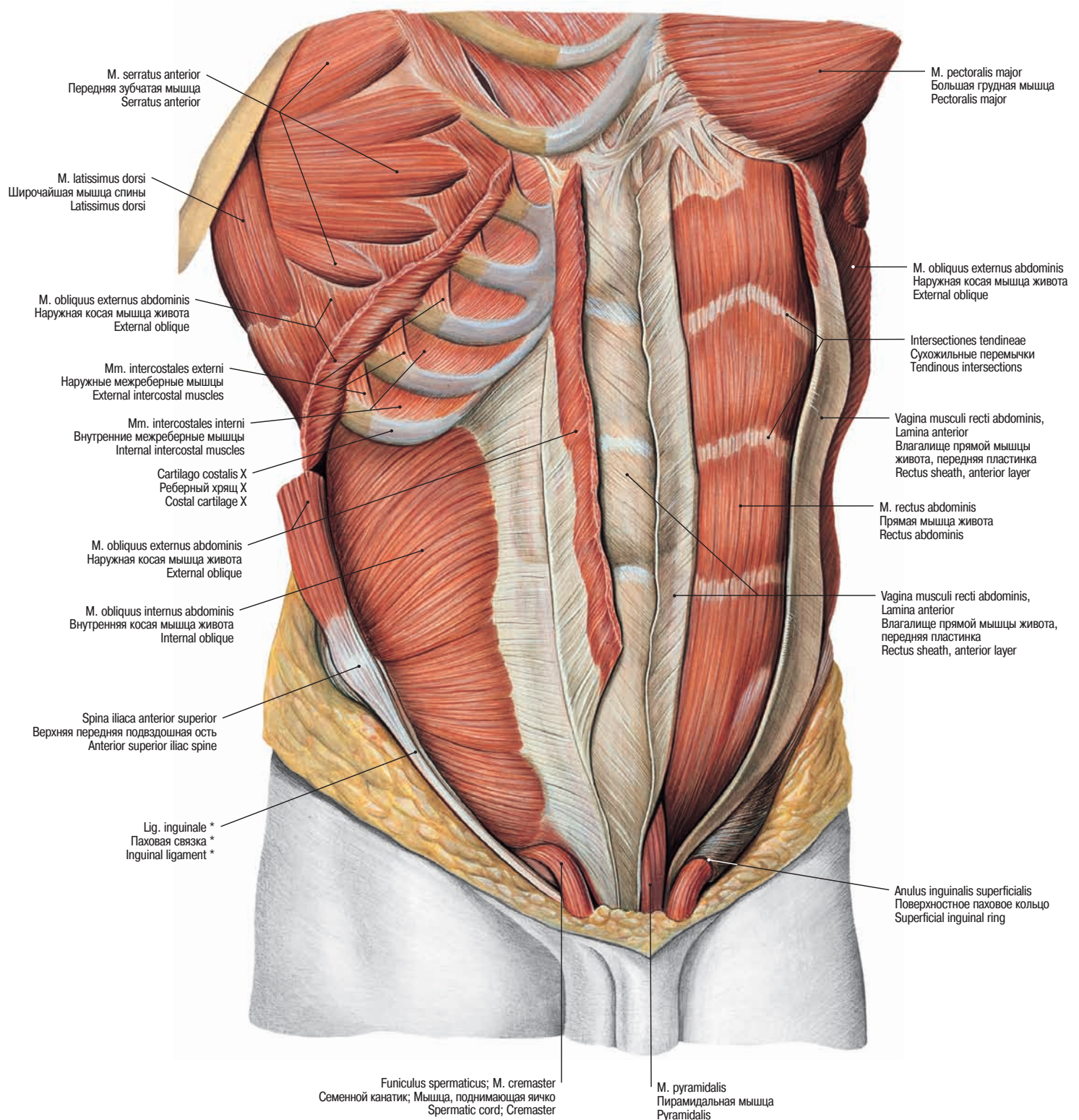
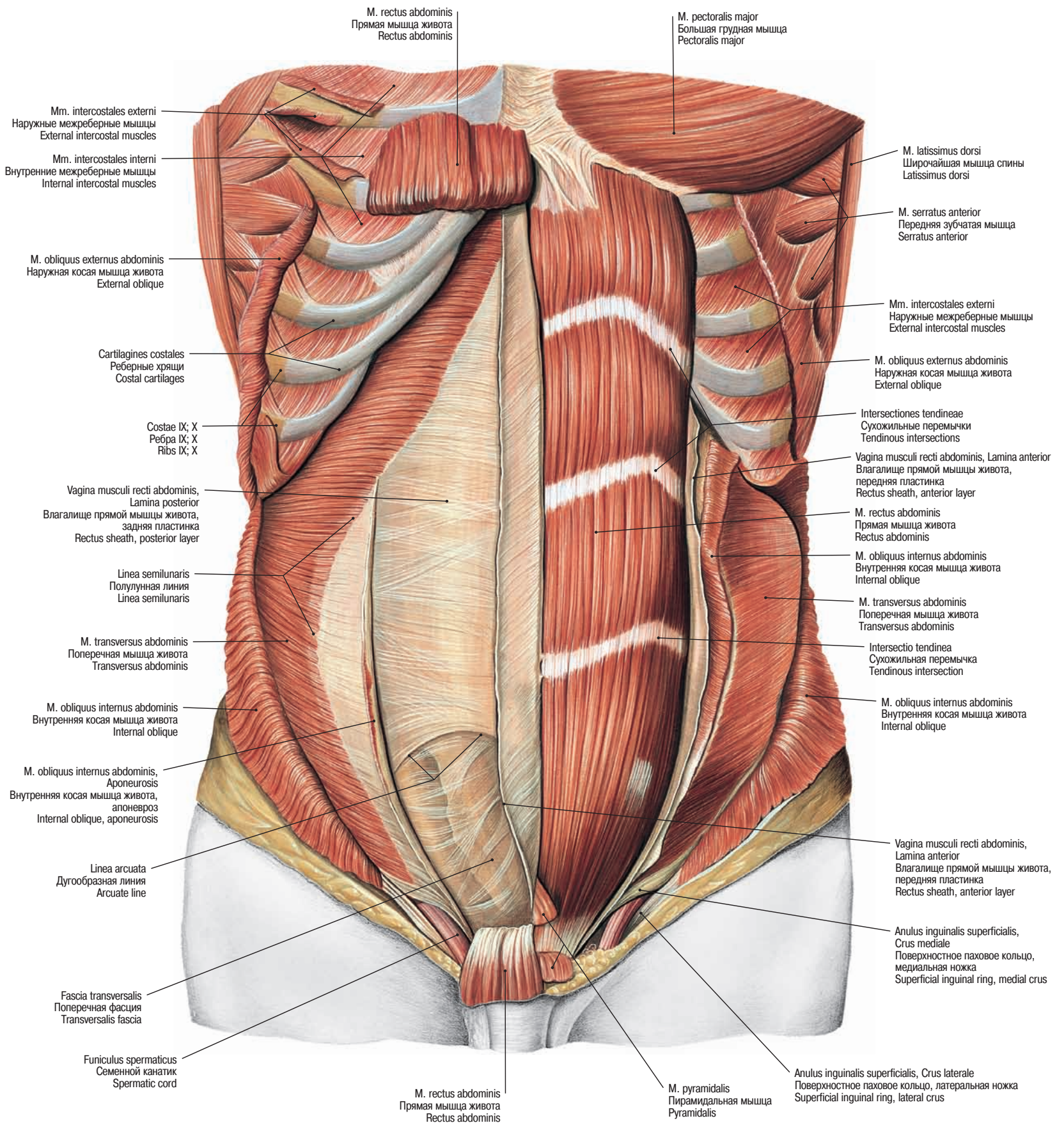


Рис. 844 Мышцы живота, *Mm. abdominis*; средний слой • Muscles of the abdominal wall, *Mm. abdominis*; middle layer

→ Т 13–Т 15, Т 17

* Клинический термин: пупартова связка. Clinical term: POUPART's ligament.

Мышцы живота
Abdominal muscles

→ Т 13–Т 15

Рис. 845 Мышцы живота, *Mm. abdominis*; глубокий слой • Muscles of the abdominal wall, *Mm. abdominis*; deep layer

Стенка брюшной полости
Abdominal wall

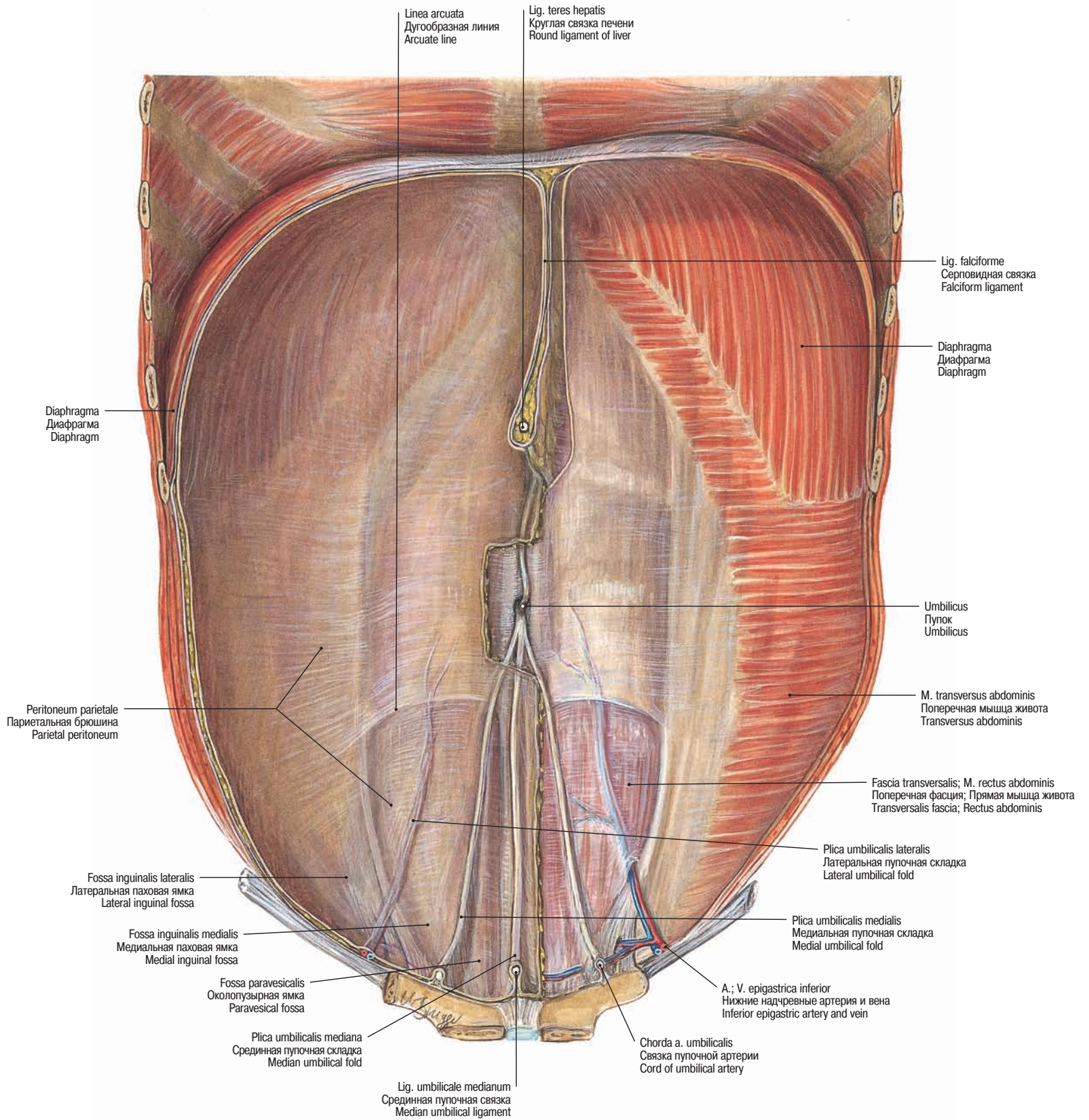


Рис. 846 Внутренняя поверхность передней брюшной стенки; париетальная брюшина правой половины брюшной стенки удалена • Internal surface of the anterior abdominal wall; the parietal peritoneum of the right half of the wall has been removed

→ T 14, T 15, T 21

Паховый канал Inguinal canal

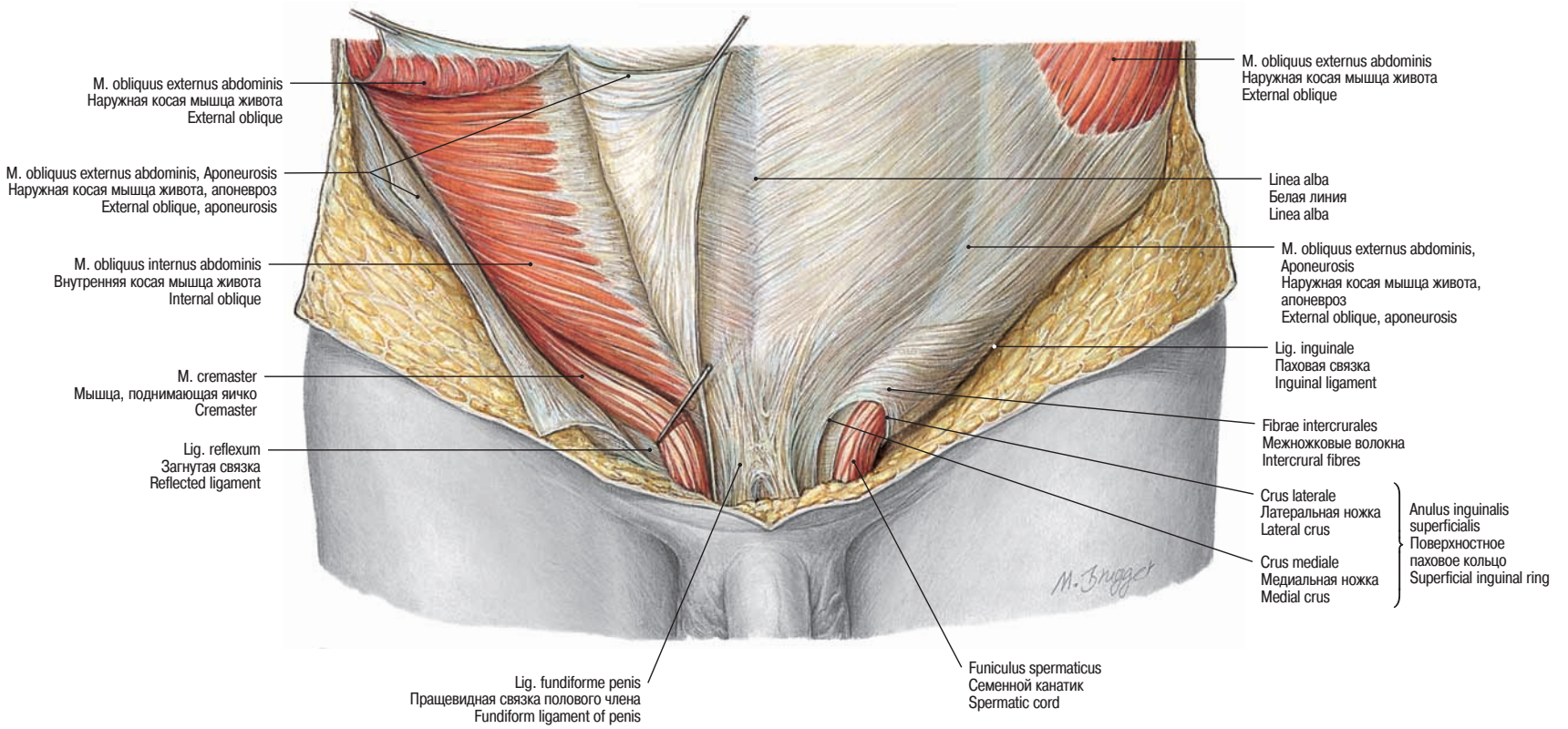


Рис. 847 Поверхностное паховое кольцо • *Anulus inguinalis superficialis* •
Superficial inguinal ring

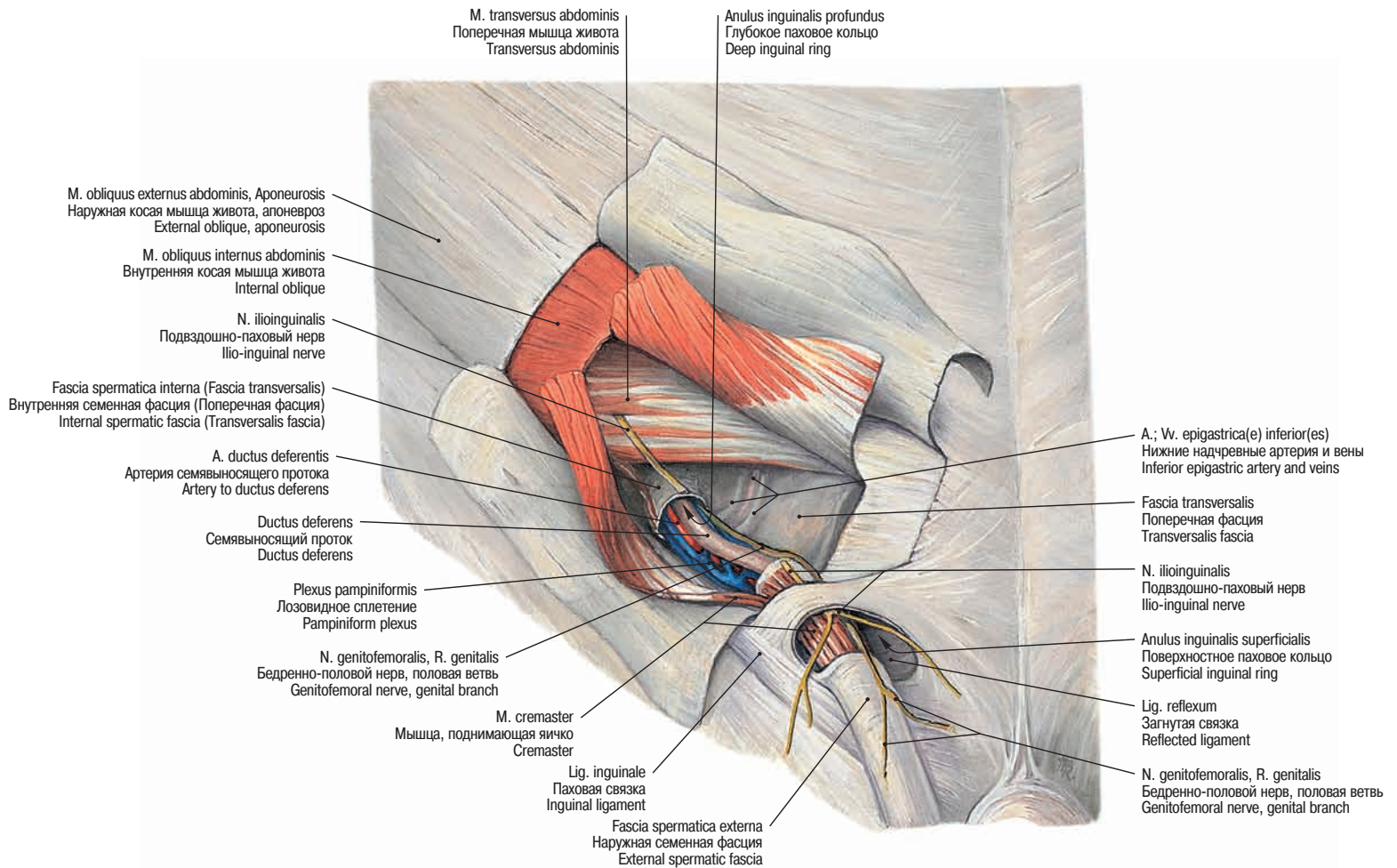


Рис. 848 Стенки пахового канала • Walls of the inguinal canal

Паховый канал и паховые грыжи
Inguinal canal and inguinal hernias

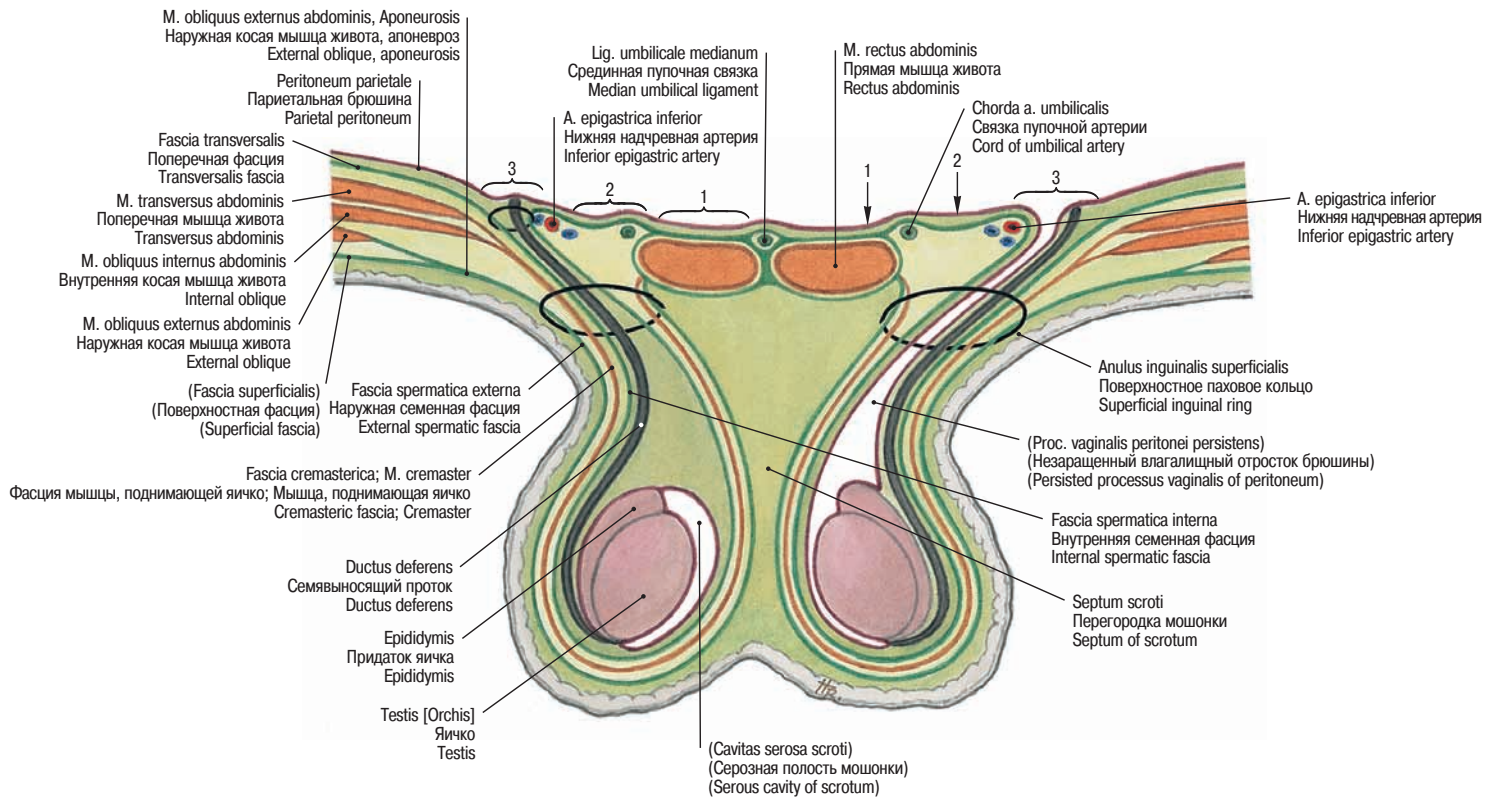


Рис. 849 Схематическое изображение пахового канала. Для лучшего понимания паховый канал, семенной канатик и мошонка представлены в одной плоскости • Diagram of the inguinal canal. The inguinal canal, the spermatic cord and the scrotum are illustrated in the same plane for didactical reasons

- 1 Fossa supravesicalis. Надпупырчатая ямка. Supravesical fossa
- 2 Fossa inguinalis medialis. Медиальная паховая ямка. Medial inguinal fossa
- 3 Fossa inguinalis lateralis. Латеральная паховая ямка. Lateral inguinal fossa

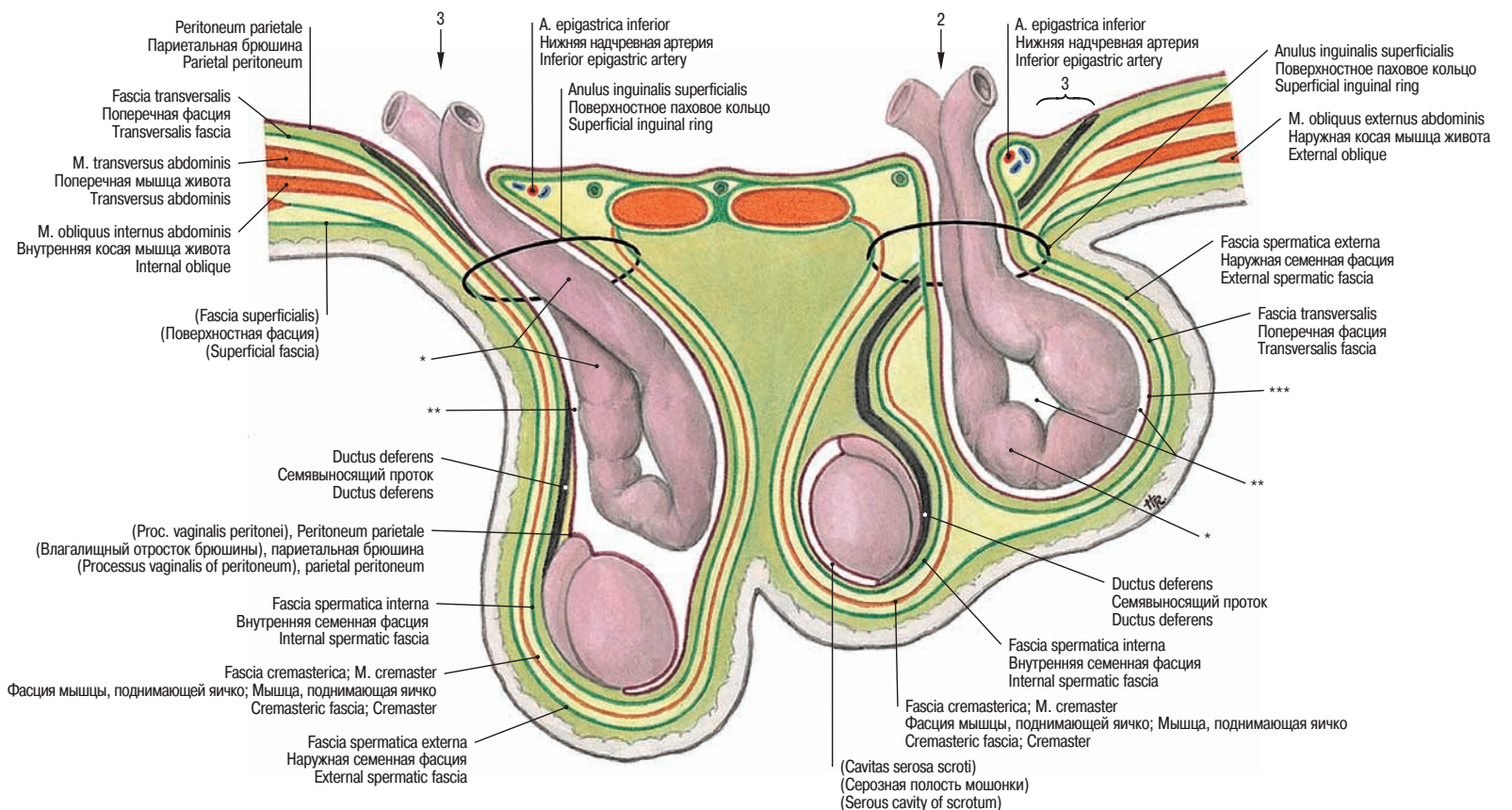
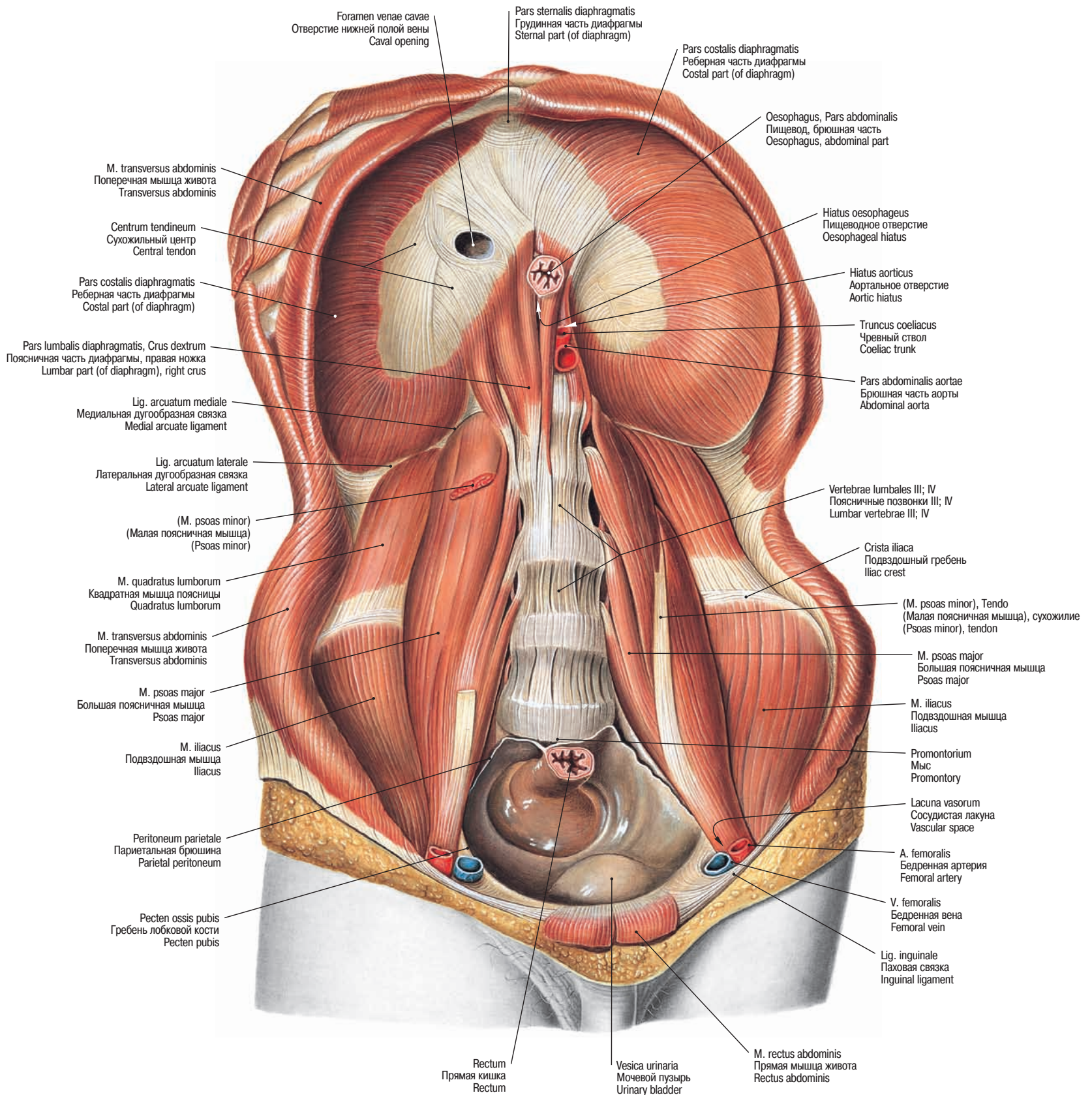


Рис. 850 Схематическое изображение паховых грыж. Слева: латеральная, косая грыжа. Справа: медиальная, прямая грыжа • Diagram of inguinal hernias; left side: lateral, indirect hernia; right side: medial, direct hernia

- * Грыжевой мешок с кишечной петлей. Hernial sac with an intestinal loop.
- ** Брюшинное пространство. Peritoneal space.
- *** Брюшина в составе стенки сформировавшегося грыжевого мешка. Newly formed peritoneal hernial sac.

Диафрагма и задняя брюшная стенка
Diaphragm and posterior abdominal wall

→ Т 15, Т 16, Т 21, Т 42

Рис. 851 Диафрагма и мышцы живота • *Diaphragma et Mm. abdominis* •
Diaphragm and muscles of the abdominal wall

Диафрагма
Diaphragm

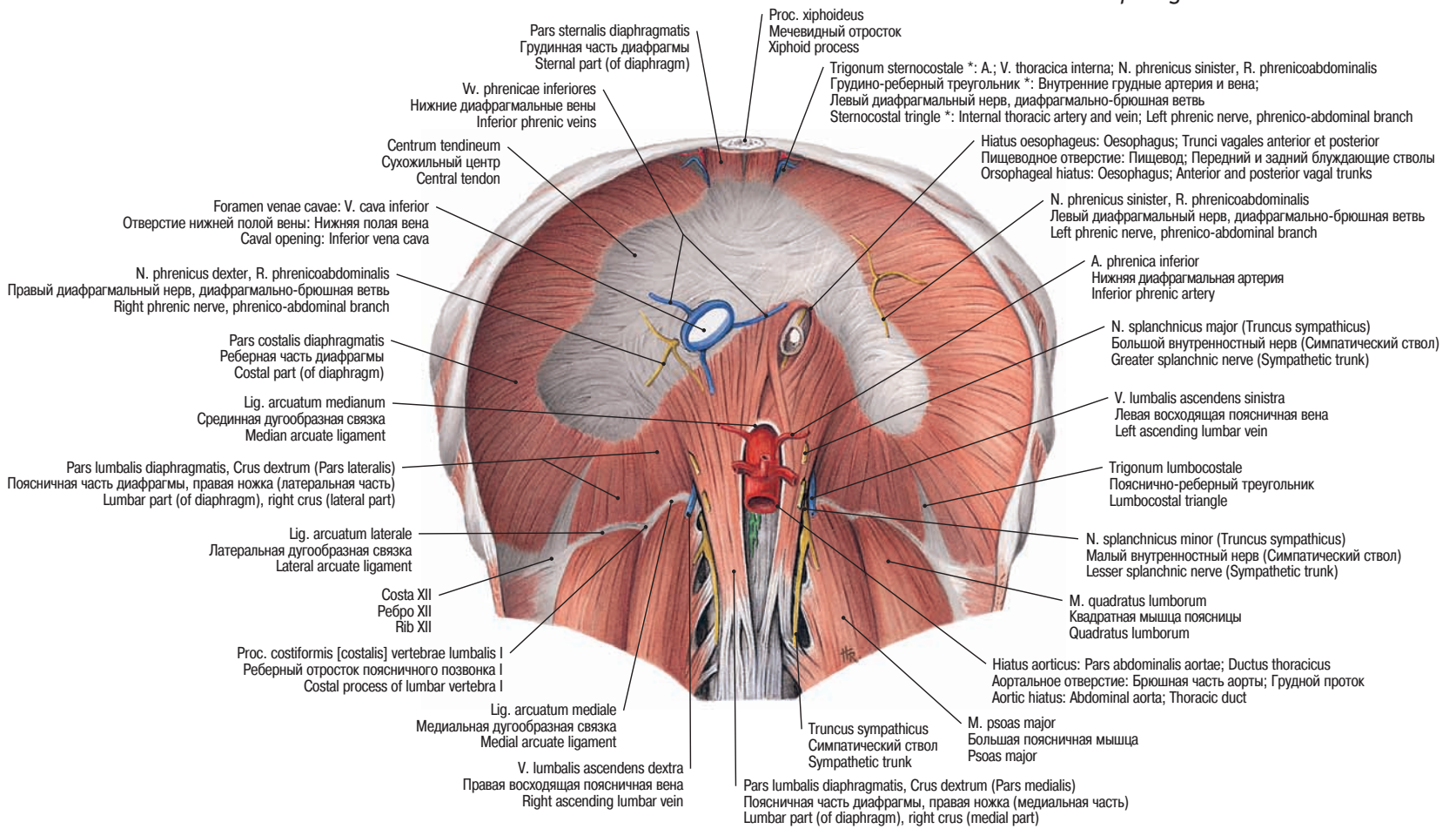


Рис. 852 Диафрагма • Diaphragma • Diaphragm

→ T 21

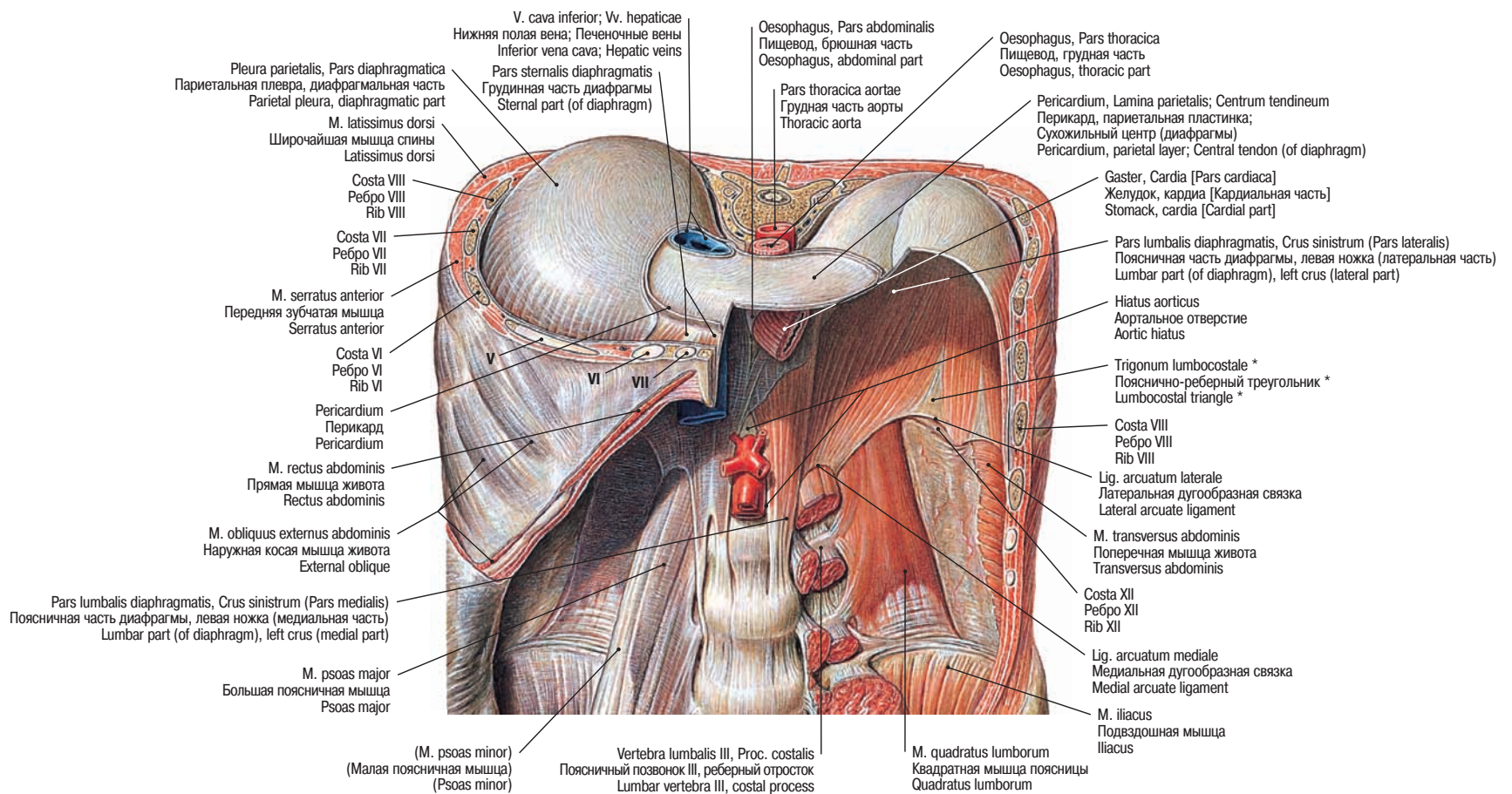


Рис. 853 Диафрагма, Diaphragma, с ее отверстиями и мышцами задней брюшной стенки.
V, VI, VII — ребра V, VI, VII • Diaphragm, Diaphragma, with apertures and muscles of the posterior abdominal wall. V, VI, VII — ribs V, VI, VII

→ T 21

* Клинический термин: треугольник Бохдалека. Clinical term: BOCHDALEK's triangle.