

Алессио Редаэлли

ОПАСНЫЕ ЗОНЫ ЛИЦА

Как избежать осложнений:

простые правила безопасной
эстетической коррекции

2-е издание

- ▶ *Опасные зоны лица*
- ▶ *Как минимизировать ошибки врача в эстетической медицине*
- ▶ *Как работать безопасно в опасных зонах лица*
- ▶ *Зоны, техники, препараты – как сделать правильный выбор*
- ▶ *Осложнения: как предотвратить и как лечить их, если они возникают*

Москва
2018

УДК 616-089.197.7
ББК 51.204
РЗЗ

Все права защищены. Никакая часть данной книги не может быть воспроизведена в любой форме и любыми средствами без письменного разрешения владельцев авторских прав.

Авторы и издательство приложили все усилия, чтобы обеспечить точность приведенных в данной книге показаний, побочных реакций, рекомендуемых доз лекарств. Однако эти сведения могут изменяться.

Информация для врачей. Внимательно изучайте сопроводительные инструкции изготовителя по применению лекарственных средств.

Книга предназначена для медицинских работников.

Редаэлли А.

РЗЗ **Опасные зоны лица. Как избежать осложнений: простые правила безопасной эстетической коррекции / Алессио Редаэлли ; пер. с англ. – 2-е изд. – М., 2018. – 72 с. : ил.
ISBN 978-5-9908601-8-6**

УДК 616-089.197.7
ББК 51.204

Содержание

Об авторе	4
Благодарности	5
Введение	6
I. Препараты	12
II. Анатомия лица	14
а. Мышцы	14
б. Жировые пакеты	16
с. Сосуды	20
д. Нервы	24
III. Опасные зоны при инъекциях препаратов ботулотоксина А	28
IV. Как проводить безопасные инъекции ботулотоксина А в опасных зонах лица. Простые правила и основные рекомендации	46
V. Опасные зоны лица при работе с филлерами	48
а. Нос и глабелла	52
б. Височная область	54
с. Носогубные складки	56
д. Угол нижней челюсти	58
VI. Как проводить безопасные инъекции филлеров в опасных зонах лица. Простые правила и основные рекомендации	60
VII. Коррекция осложнений, возникших вследствие инъекции филлеров	62
Заключение	64
Библиография	65

Об авторе



Профессор Алессіо Редаэлли – ведущий специалист мирового уровня в области эстетической медицины. Опыт работы в эстетической медицине и косметологии более 35 лет. Профессиональная деятельность Алессіо Редаэлли начинается с 1979 года, когда он окончил учебу в университете и получил диплом с отличием в области сосудистой хирургии и эстетической медицины.

Уникальный опыт и нестандартный подход, упомянутые в том числе и в данной книге, основаны на том, что в руках этого высококлассного специалиста соединяются не только превосходные знания законов косметологии, но и глубокие профессиональные навыки в области анатомии и сосудистой хирургии.

Профессор Редаэлли является действующим членом профессиональной коллегии специалистов эстетической медицины Италии, профессором кафедры и ведущим преподавателем в университетах Милана, Турина, Американской академии эстетической медицины, Миланской медицинской школы «Агора».

Профессор Редаэлли является сертифицированным тренером компании «Филорга», «ИПСЕН».

Кроме того, профессор Редаэлли – основатель общества эстетической медицины и стоматологии в Италии, председатель, спикер и модератор конгрессов по эстетической медицине, сосудистой и пластической хирургии. Автор многочисленных монографий и публикаций в области эстетики. Один из пионеров в области разработки методики по нехирургической ринопластике.

Дополнительную информацию о профессоре Алессіо Редаэлли можно найти на личном сайте www.docredaelli.com

Благодарности

Я хотел бы поблагодарить свою семью и друзей, которые всегда поддерживали меня и вдохновили на написание данной книги, в которой я могу поделиться своим опытом со специалистами по эстетической медицине во всем мире.

Особую благодарность я хотел бы выразить Наталье за ее веру в меня и мою философию и Инне за ее помощь и знания.

Огромная благодарность российским врачам за их рекомендации, помощь и поддержку. Я надеюсь, что эта монография поможет им в повседневной работе, обезопасит от возникновения осложнений и даст возможность удовлетворить запросы даже самых взыскательных клиентов.

Введение

Эстетическая медицина – это часть медицины, охватывающая различные аспекты профилактики и устранения старческих изменений тела, особенно лица, с целью улучшения физического и психологического состояния пациента.

В отличие от врачей других специальностей, специалисты по эстетической медицине работают со здоровыми людьми, нуждающимися в небольшой эстетической коррекции. Мы не боремся с болезнью – мы замедляем ход времени. Именно поэтому возникновение осложнения после эстетических процедур становится невероятной драмой как для пациента, который перед коррекцией был полностью здоров, так и для врача.

Как можно свести к минимуму возможность осложнений? Осложнения при лечении пациентов возможны в любой области медицины, но, по моему глубокому убеждению, именно в эстетической медицине можно, правильно выбирая методику и способ коррекции, максимально уменьшить их риск [5, 10, 11, 15]!

И сегодня мне не раз приходится наблюдать, принимая участие в работе конгрессов и присутствуя на мастер-классах, как рискованно некоторые, даже опытные доктора или новоиспеченные специалисты работают на опасных зонах лицах, например в области носа.

Я надеюсь, что эта брошюра поможет специалистам по эстетической медицине, дерматологам, косметологам, пластическим хирургам и врачам общей практики кри-

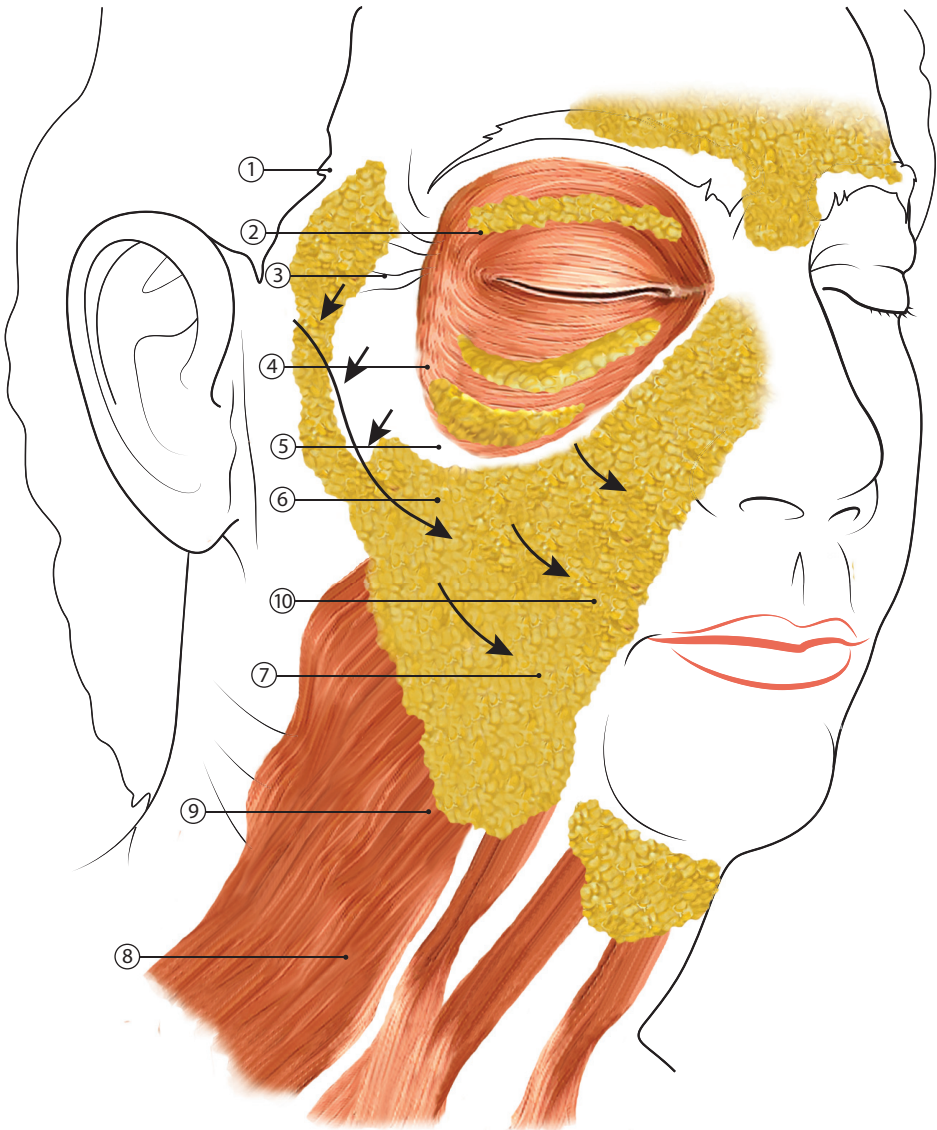


Рис. 5. Жировые пакеты лица: возрастные изменения.

с. Сосуды

1	Ramus parietalis a. temporalis superficialis	Теменная ветвь поверхностной височной артерии
2	A. temporalis superficialis	Поверхностная височная артерия
3	A. temporalis media	Средняя височная артерия
4	A. temporalis profunda posterior	Задняя глубокая височная артерия
5	A. transversa faciei	Поперечная артерия лица
6	A. meningea media	Средняя менингеальная артерия
7	A. auricularis posterior	Задняя ушная артерия
8	A. occipitalis	Затылочная артерия
9	A. maxillaris	Верхнечелюстная артерия
10	R. descendens a. occipitalis	Нисходящая ветвь затылочной артерии
11	Processus mastoideus	Сосцевидный отросток
12	A. carotis externa	Наружная сонная артерия
13	R. mylohyoideus	Челюстно-подъязычная ветвь
14	A. alveolaris inferior	Нижняя альвеолярная артерия
15	A. occipitalis	Затылочная артерия
16	V. retromandibularis	Занижнечелюстная вена
17	V. facialis	Лицевая вена
18	A. facialis	Лицевая артерия
19	A. lingualis	Язычная артерия
20	V. jugularis interna	Внутренняя яремная вена
21	A. carotis externa	Наружная сонная артерия
22	A. carotis interna	Внутренняя сонная артерия
23	A. thyroidea superior	Верхняя щитовидная артерия
24	A. laryngea superior	Верхняя гортанная артерия
25	A. carotis communis	Общая сонная артерия
26	Glandula thyroidea	Щитовидная железа

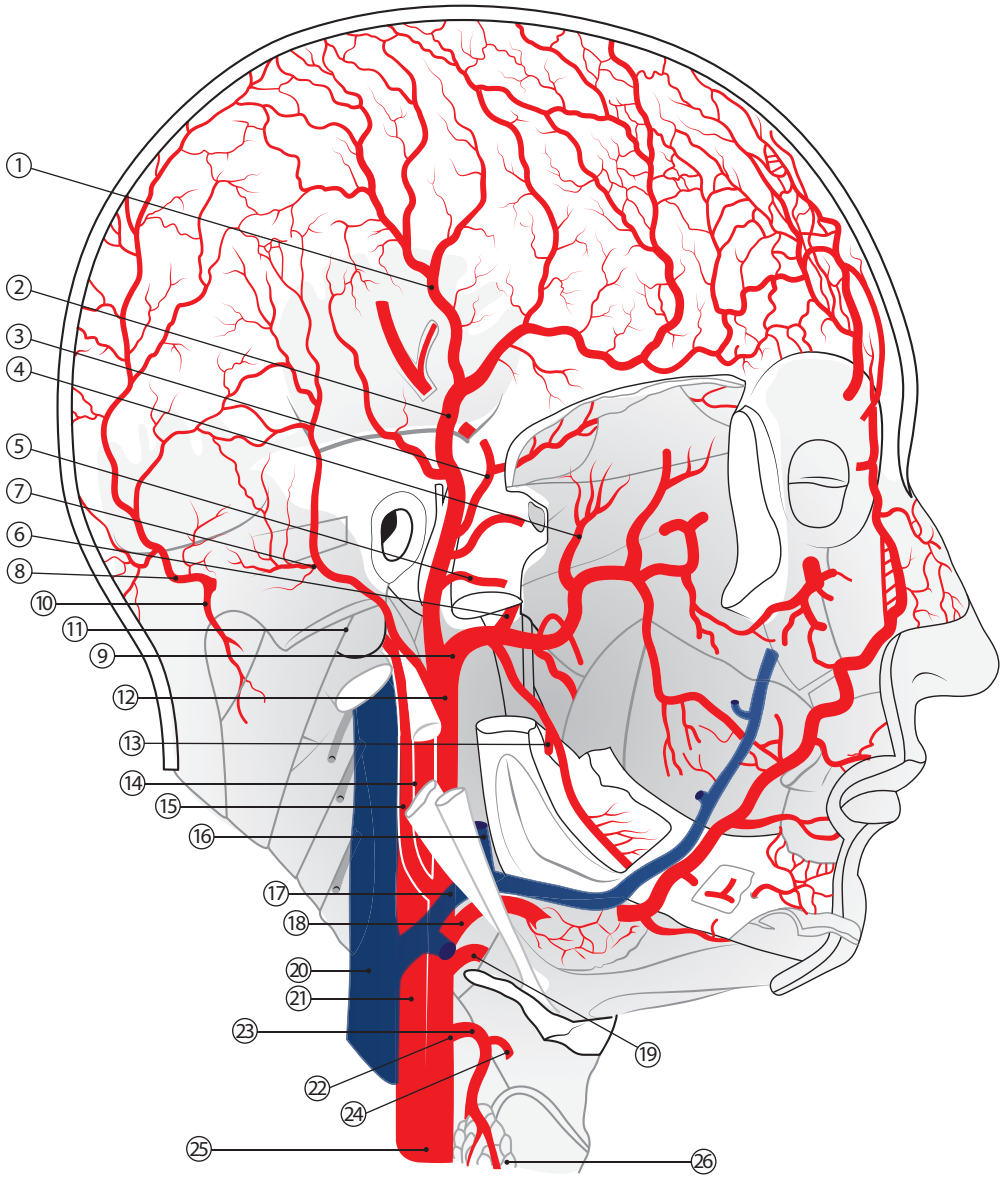


Рис. 6. Сосуды лица.

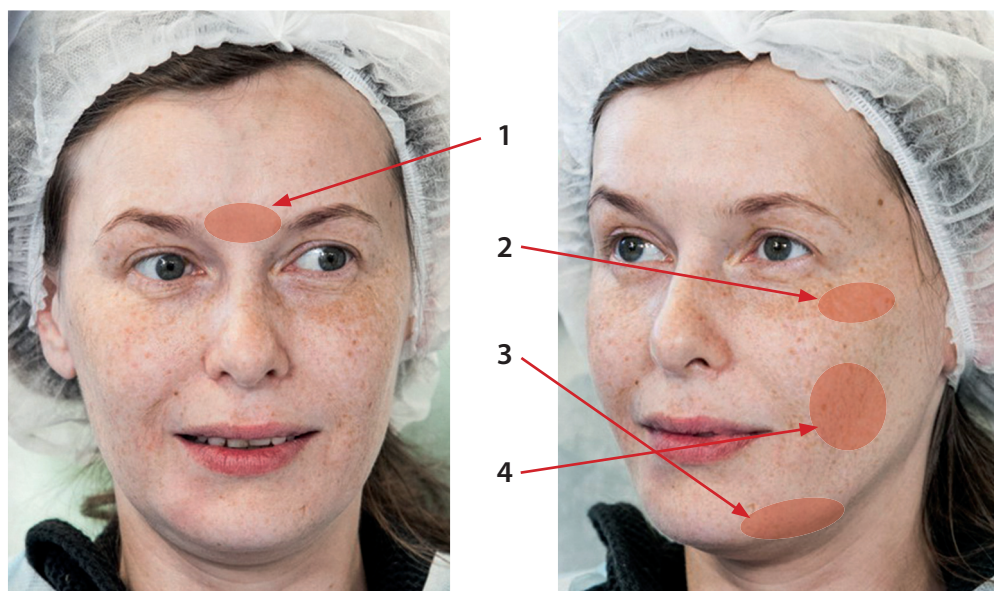


Рис. 10. Опасные зоны при инъекциях препаратов БТА.

Классификация опасных зон при инъекциях препаратов БТА (Редаэлли А., 2017)

Я выделяю 4 зоны (рис. 10):

Глабеллярная зона–лобная мышца
(зона glabella–frontalis)

Круговая мышца глаза–скуловые мышцы
(зона OO–zygomaticus)

Мышца, опускающая угол рта–мышца,
опускающая нижнюю губу (зона DAO–DL)

Мышца смеха–жевательная мышца
(зона risorius– masseter)

Зона glabella–frontalis (рис. 11)

Волокна *m. frontalis* спускаются довольно низко и практически достигают зоны бровей.

Они расположены очень поверхностно, в то время как *mm. corrugatores superciliarum* расположены в этой же зоне, глубоко и латерально, а *m. procerus* – глубоко и медиально.

В этой зоне глубина инъекции в мышцы-депрессоры должна быть достаточной, чтобы препарат не затронул поверхностные волокна *m. frontalis*.

И конечно, я всегда избегаю коррекции в центральной зоне лба, где проходят волокна только *m. frontalis*, с целью предупреждения птоза медиального края бровей.

Следует отметить, что механизм действия БТА является обратимым, и нервно-мышечная блокада, вызываемая им, длится лишь несколько недель, поэтому осложнения, связанные с инъекцией БТА, обычно разрешаются не позднее чем через 1 мес. [10, 11, 17].

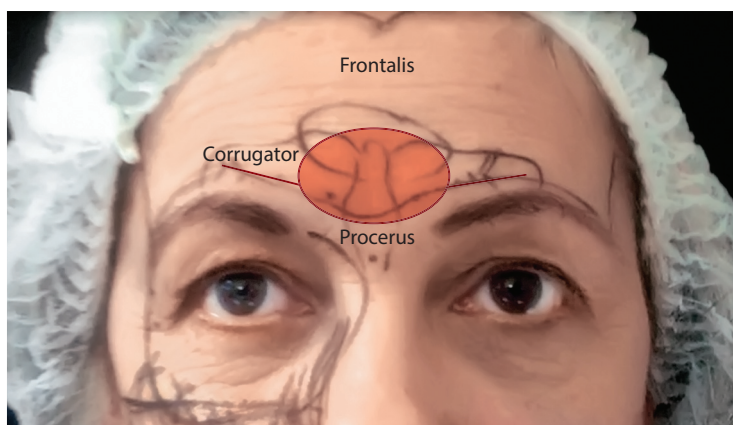
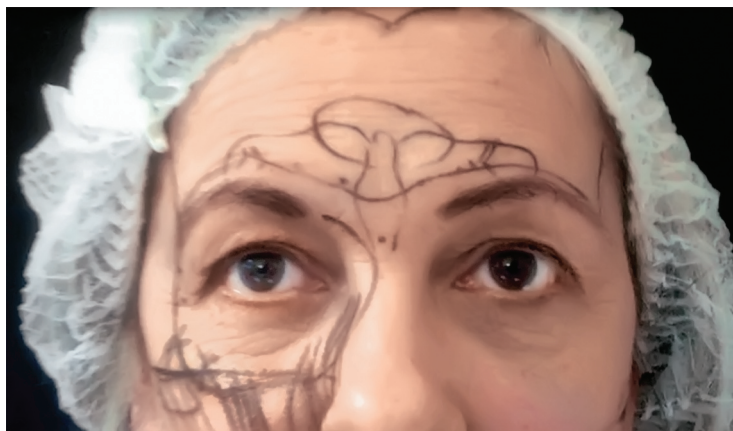


Рис. 11. Зона glabella–frontalis.

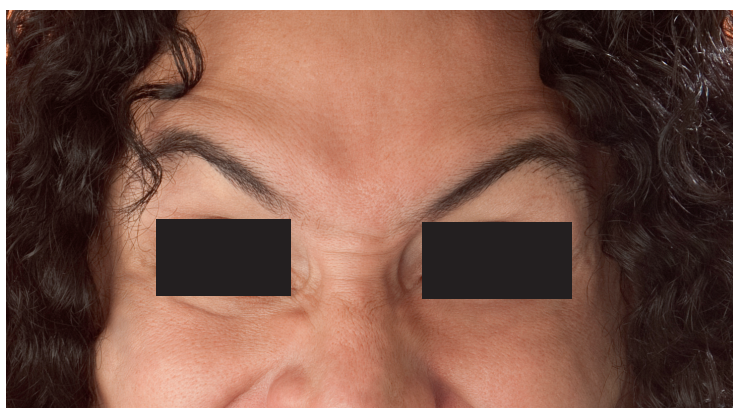

Рис. 12. «Брови Мефистофеля» — так называемый botox look после неправильной коррекции БТА.